



Revista Hispanoamericana de Hernia

www.elsevier.es/rehah



Original

Neumoperitoneo preoperatorio en eventración subcostal gigante



Pablo María Arias*, Manuel Roque Cervetti, Mónica Alejandra Pasarín, Paula Daniela Albornoz y Gonzalo Cacciavillani

Servicio de Cirugía General, Nuevo Hospital San Roque, Córdoba (Argentina)

INFORMACIÓN DEL ARTÍCULO

Historia del artículo:

Recibido el 4 de junio de 2016

Aceptado el 7 de julio de 2016

On-line el 17 de octubre de 2016

Palabras clave:

Eventración subcostal

Neumoperitoneo preoperatorio

Eventroplastia

RESUMEN

Introducción: Se define como hernia o eventración abdominal con pérdida de domicilio a la entidad en la que más del 50% del contenido de la cavidad abdominal se encuentra fuera de la misma. La reparación de estos defectos puede conllevar varios problemas fisiopatológicos graves, como el síndrome compartimental abdominal con compromiso respiratorio agudo secundario al aumento súbito de la presión intraabdominal. Goñi Moreno publicó en 1940 la realización del neumoperitoneo preoperatorio progresivo para el tratamiento de las grandes hernias.

Caso clínico: Paciente varón de 78 años con antecedente de colecistectomía hace 3 años. Consultó por presentar tumoración abdominal gigante, localizada a nivel de cicatriz de Kocher de 18 meses de evolución. La tomografía computada informó de eventración de la pared anterior del hemiabdomen superior derecho, con un diámetro de aproximadamente 10 × 20 cm con contenido de asas intestinales. Se realizó neumoperitoneo de Goñi Moreno y luego eventroplastia subcostal con malla de doble componente colocada en plano retromuscular.

Discusión: Actualmente, distintos autores recomiendan el neumoperitoneo preoperatorio en las grandes eventraciones con pérdida de domicilio, ya que se ha demostrado un incremento del volumen de la cavidad abdominal de un 49% y un aumento en la longitud total de los músculos parietales después de su implementación.

Conclusión: El neumoperitoneo preoperatorio es de gran ayuda en las grandes eventraciones con pérdida de domicilio, ya que incrementa el volumen de la cavidad abdominal y aumenta la longitud de los músculos rectos y oblicuos abdominales, con lo que permite una reparación con mínima tensión.

© 2016 Sociedad Hispanoamericana de Hernia. Publicado por Elsevier España, S.L.U. Este es un artículo Open Access bajo la licencia CC BY-NC-ND (<http://creativecommons.org/licenses/by-nc-nd/4.0/>).

* Autor para correspondencia. Servicio de Cirugía General, Nuevo Hospital San Roque, Córdoba (Argentina). Bajada Pucará, 1900, Córdoba Capital (Argentina). Código postal: 5000. Teléfono: (54) 0351 156500527.

Correo electrónico: pabloarias@hotmail.com (P. M. Arias).

<http://dx.doi.org/10.1016/j.rehah.2016.07.001>

2255-2677/© 2016 Sociedad Hispanoamericana de Hernia. Publicado por Elsevier España, S.L.U. Este es un artículo Open Access bajo la licencia CC BY-NC-ND (<http://creativecommons.org/licenses/by-nc-nd/4.0/>).

Preoperative pneumoperitoneum in giant subcostal incisional hernia

A B S T R A C T

Keywords:

Subcostal incisional hernia
Preoperative pneumoperitoneum
Ventral hernia repair

Introduction: What defines an abdominal incisional hernia with loss of rights home is when more than 50% of the content of the cavity is out of it. The repair of these defects can lead to several serious pathophysiological problems, such as abdominal compartment syndrome with acute respiratory distress secondary to the sudden increase of the intra-abdominal pressure. In 1940, Goñi Moreno first published preoperative progressive pneumoperitoneum for treating large hernias.

Case report: 78-year-old man with antecedents of cholecystectomy 3 years ago consulted for a 18-month history of giant abdominal hernia, located in Kocher's scar. Computed tomography reported incisional hernia of the anterior wall of the upper abdomen with a diameter of about 10 × 20 cm containing bowel loops. Pneumoperitoneum according to Goñi Moreno's technique was performed followed by a subcostal hernia repair with Sub Lay mesh.

Discussion: Currently, several authors recommend preoperative pneumoperitoneum in large incisional hernias with loss of rights home because it has been shown that expand the volume of the abdominal cavity in 49% and increase the total length of the parietal muscles after implementation.

Conclusion: Preoperative pneumoperitoneum is helpful in large hernias with loss of rights home, because it expands the volume of the abdominal cavity and increases the length of the parietal muscles allowing to repair the defect with minimal tension.

© 2016 Sociedad Hispanoamericana de Hernia. Published by Elsevier España, S.L.U. This is an open access article under the CC BY-NC-ND license (<http://creativecommons.org/licenses/by-nc-nd/4.0/>).

Introducción

Una eventración es la protrusión o procidencia de un saco peritoneal, normalmente acompañado de estructuras anatómicas de la cavidad abdominal como epiplón o vísceras, a través de una abertura musculoaponeurótica patológica producida casi siempre después de una cirugía¹.

El incremento del abordaje laparoscópico en la cirugía de la vesícula biliar y del bazo ha sido determinante en la disminución de la incidencia de eventraciones subcostales. En la actualidad se estima entre un 2% y un 5% del total de las hernias incisionales². No obstante, las cirugías hepática y pancreática exigen amplios abordajes a través de incisiones como la subcostal bilateral de Ross y la transversa ampliada de West³, lo que condiciona una mayor probabilidad en la aparición de grandes defectos de la pared anterior del abdomen.

Se define técnicamente como hernia o eventración abdominal con pérdida de domicilio aquella en la que más del 50% del contenido de la cavidad abdominal se encuentra fuera de la misma⁴. Los pacientes con este tipo de eventraciones tienen defectos crónicos que van creciendo y alterando progresivamente la fisiología normal de la pared del abdomen y de todos sus sistemas adyacentes. La reparación de estos defectos puede conllevar diversos problemas fisiopatológicos graves, como el síndrome compartimental abdominal (producido al introducir súbitamente el contenido abdominal herniado en una cavidad que ya ha disminuido crónicamente de tamaño y no tiene espacio para albergar dicho contenido). Se produce entonces un compromiso respiratorio agudo secundario al aumento súbito de la presión intraabdominal^{5,6}.

En 1940, Goñi Moreno⁵ publicó por primera vez la realización del neumoperitoneo preoperatorio progresivo para el tratamiento de las grandes hernias. Desde ese momento, su técnica se fue perfeccionando día a día con excelentes resultados.

El objetivo de esta presentación es exponer el caso de una eventración subcostal voluminosa, con pérdida de domicilio, reparada mediante la utilización de prótesis, con ayuda del neumoperitoneo preoperatorio.

Caso clínico

Paciente varón de 78 años de edad con antecedente de colecistectomía convencional con exploración de vía biliar y colocación de tubo de Kehr realizada hace 3 años, que consultó por presentar tumoración abdominal gigante de 18 meses de evolución, localizada a nivel de cicatriz de Kocher, de aparición insidiosa y crecimiento progresivo, que aumentaba de tamaño con la bipedestación y con Valsalva, y que se reducía con maniobras manuales (fig. 1).

La tomografía computada abdominal con doble contraste informó de eventración de la pared anterior del hemiabdomen superior derecho con un diámetro de aproximadamente 10 × 20 cm, con contenido de asas intestinales.

Se realizó neumoperitoneo de Goñi Moreno mediante la colocación de un catéter abdominal en la fosa ilíaca izquierda con la técnica de Seldinger, a través del cual se insuflaron 800 cm³ de aire ambiente por día durante una semana. Se realizaron tres controles ventilatorios pulmonares con espirometrías, que informaron de leve patrón restrictivo secundario a neumoperitoneo terapéutico (fig. 2).

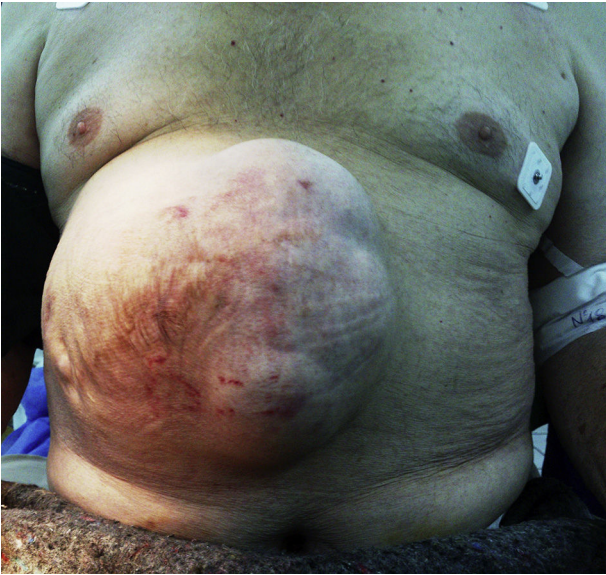

Figura 1 – Eventración subcostal gigante.

Durante la cirugía se constató un defecto parietal de 20 cm de diámetro mayor, por lo que se decidió realizar una eventroplastia subcostal con malla de doble componente (Proceed™ de 30 × 30 cm), fijada en el plano retromuscular mediante puntos separados transparietales de polipropileno (figs. 3-6). El paciente permaneció las primeras 24 h en terapia intensiva; luego pasó a sala común y evolucionó favorablemente, con alta hospitalaria al quinto día. El seguimiento posoperatorio se efectuó a los 30 días, 6 y 12 meses, sin que se observaran complicaciones ni recidiva, con un control ventilatorio pulmonar a los 12 meses que no presentó cambios respecto al estado preoperatorio del paciente.

Discusión

Las eventraciones de la pared abdominal anterior son un problema que afecta aproximadamente al 11-20% de los

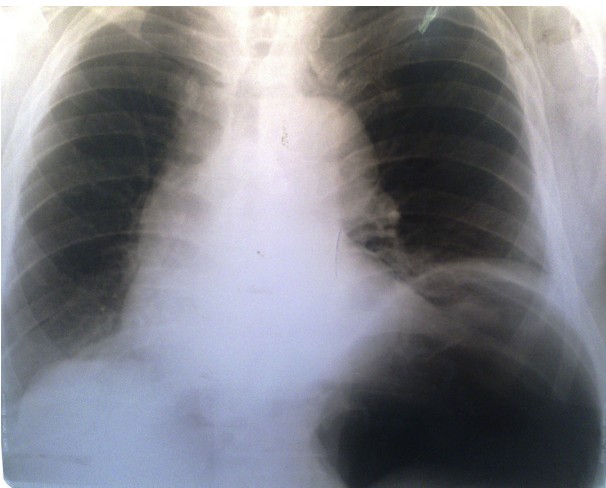


Figura 2 – Radiografía de tórax con neumoperitoneo preoperatorio.

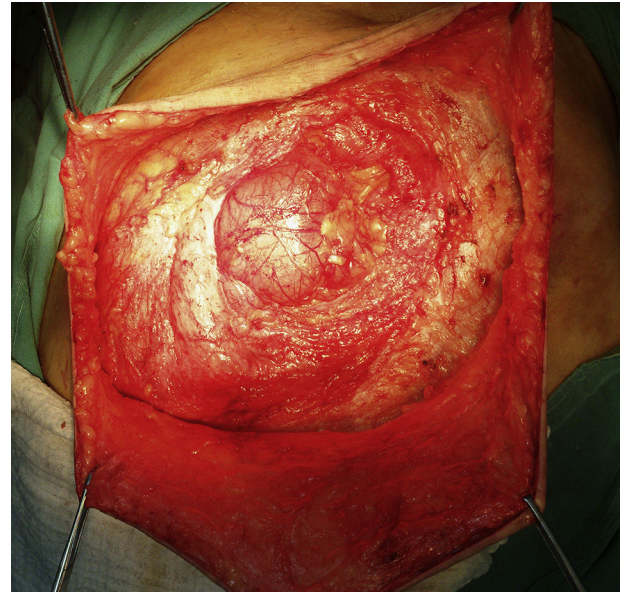

Figura 3 – Saco eventrógeno.

pacientes sometidos a laparotomías⁷. La gravedad de este problema se acentúa en pacientes con peritonitis, trauma y problemas médicos subyacentes⁸. Comorbilidades como obesidad, insuficiencia respiratoria y diabetes, entre otras, ponen en riesgo al paciente durante el abordaje quirúrgico y en el posoperatorio inmediato, sobre todo si la pérdida de domicilio es significativa⁹.

Conforme a Tanaka et al.¹⁰, el volumen de la cavidad abdominal es el principal indicador de la pérdida de domicilio. Lardièrre-Deguelte et al.¹¹ encontraron un incremento del volumen de la cavidad abdominal de un 49% después de la implementación del neumoperitoneo preoperatorio

Goñi Moreno⁵ y otros autores¹² recomiendan el neumoperitoneo preoperatorio en las grandes eventraciones con pérdida de domicilio, finalizando las insuflaciones cuando se palpan

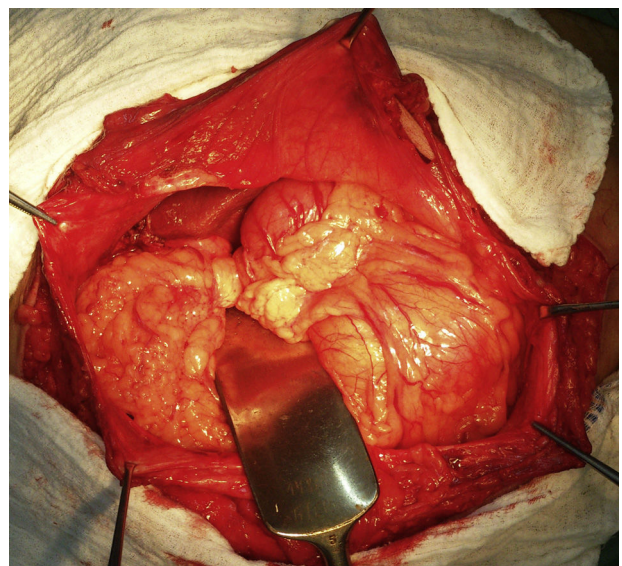


Figura 4 – Contenido de saco eventrógeno.

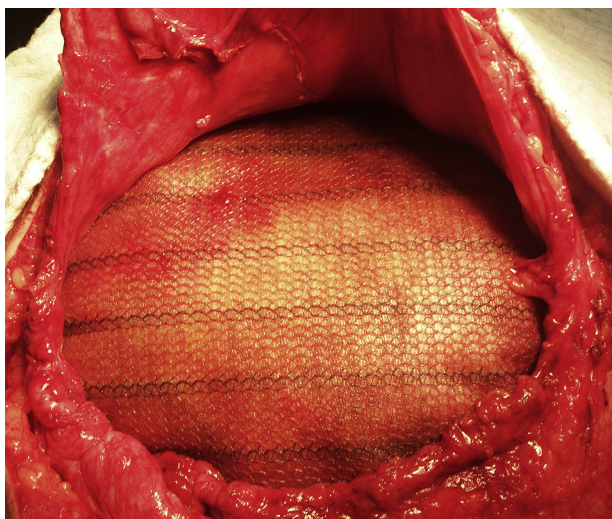


Figura 5 – Malla de doble componente de contacto visceral.

los flancos abdominales suficientemente relajados y prominentes. Mason y Dayton¹³ consideran que un paciente no tolerará la reparación quirúrgica de la eventración si no resiste adecuadamente la insuflación preoperatoria progresiva.

Otro de los beneficios del neumoperitoneo, además del incremento del volumen de la cavidad abdominal, es el aumento de la longitud de los músculos rectos abdominales, así como también de los músculos oblicuos y transversos con elongación de sus respectivas aponeurosis, que se puede determinar mediante mediciones topográficas por tacto¹⁴. Este aumento podría facilitar la reparación fascial en las hernias y eventraciones gigantes con cierres de mínima tensión⁴.

Oprea et al.¹⁵, en un estudio reciente con 21 pacientes con hernias incisionales de mediano y gran tamaño que fueron sometidos a neumoperitoneo con controles tomográficos antes y después de la insuflación, revelan un incremento en la longitud total de los músculos parietales en 83 mm ($p < 0.001$).

Las hernias de la pared anterior con pérdida del derecho a domicilio se asocian a (o son causantes de) muchos problemas fisiológicos, físicos y psicológicos, por lo que esta situación especial debe considerarse como un síndrome más

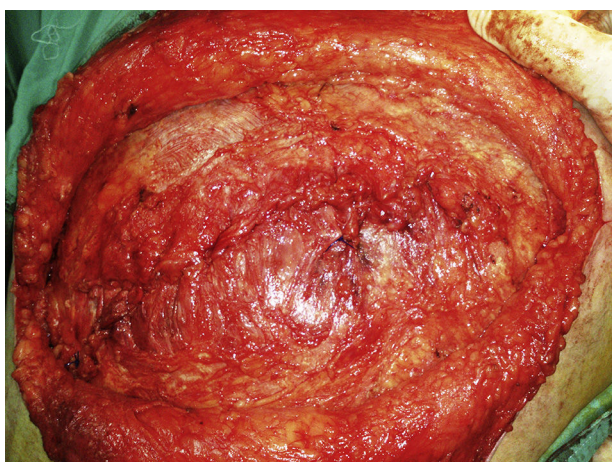


Figura 6 – Eventración subcostal reparada.

que como una enfermedad. Dicho síndrome requiere un enfoque multidisciplinario que compete a muchas especialidades como neumología, cardiología, medicina física y rehabilitación, dermatología, psicoterapia, medicina interna y servicios sociales⁹.

Conclusión

El neumoperitoneo preoperatorio es de gran ayuda en las grandes eventraciones con pérdida de domicilio, como en el caso presentado, ya que incrementa el volumen de la cavidad abdominal y aumenta la longitud de los músculos rectos y oblicuos abdominales, con lo que se permite una reparación con mínima tensión.

Responsabilidades éticas

Protección de personas y animales. Los autores declaran que para esta investigación no se han realizado experimentos en seres humanos ni en animales.

Confidencialidad de los datos. Los autores declaran que en este artículo no aparecen datos de pacientes.

Derecho a la privacidad y consentimiento informado. Los autores declaran que en este artículo no aparecen datos de pacientes.

Conflicto de intereses

Los autores no declaran conflictos de intereses.

BIBLIOGRAFÍA

1. Tripoloni D. Eventraciones y evisceraciones abdominales. En: Giménez M, editor. *Cirugía. Fundamentos para la práctica clínico-quirúrgica*. Primera edición Buenos Aires: Editorial Médica Panamericana; 2014. p. 99-108.
2. Bueno Lledó J, Carbonell Tatay F, Bonafé Diana S, García Pastor P. Eventración subcostal. En: Carbonell Tatay F, Moreno Egea A, editores. *Técnica de la doble malla ajustada. Eventraciones. Otras hernias de pared y cavidad abdominal*. Picanya (Valencia): Gráficas Vimar; 2012. pp. 559-66.
3. Détrie P. Las laparotomías. En: Patel J, Leger L, editores. *Tratado de técnica quirúrgica*. Tomo IX. Barcelona: Toray-Masson; 1981. pp. 310-25.
4. López Sanclemente MC, Robres J, López Cano M, Barri J, Lozoya R, López S, et al. Neumoperitoneo preoperatorio progresivo en pacientes con hernias gigantes de la pared abdominal. *Cir Esp*. 2013;91:444-9.
5. Goñi-Moreno I. Chronic eventrations and large hernias; preoperative treatment by progressive pneumoperitoneum-original procedure. *Surgery*. 1947;22:945-53.
6. Mayagoitia JC, Suárez D, Arenas JC, Dias de Leon V. Preoperative progressive pneumoperitoneum in patients with abdominal-wall hernias. *Hernia*. 2006;10:213-7.
7. Carbonell Tatay F. Estudio preoperatorio en la eventración compleja. *Protocolos de reparación en cirugía*. En:

- Eventraciones. Otras hernias de pared y cavidad abdominal. Picaña, Valencia: Editorial Vimar; 2012.
8. Carbonell Tatay F. Complicaciones y errores en la cirugía abierta de la eventración. Capítulo 63. En: Eventraciones. Otras hernias de pared y cavidad abdominal. Picaña, Valencia: Editorial Vimar; 2012.
 9. Ramírez-Palomino Ó. Reconstrucción de las hernias complejas de pared abdominal anterior: un problema de enfoque multidisciplinario. *Rev Hispanoam Hernia*. 2015;3:47-8.
 10. Tanaka EY, Yoo JH, Rodrigues AJ Jr, Utiyama EM, Birolini D, Rasslan S. A computerized tomography scan method for calculating the hernia sac volume and abdominal cavity volumen in complex large incisional hernia with loss of domain. *Hernia*. 2010;14:63-9.
 11. Lardièrre-Deguelte S, Appéré F, Goia AV, Marcus C, Flament JB, Delattre JE, et al. Efficacité du pneumopéritoine progressif préopératoire dans le traitement des grandes éventrations: évaluation volumétrique par tomodensitométrie. *Memoires de l'Académie Nationale de Chirurgie*. 2010;9:103-6.
 12. Willis S, Schumpelick V. Use of progressive pneumoperitoneum in the repair of giant hernias. *Hernia*. 2000;4:105-11.
 13. Mason EE, Dayton MT. Neumoperitoneo en la hernia gigante. En: Nyhus LM, Condom RE, editores. *Hernia*. 3.^a ed. Filadelfia: Lippincott; 1995. p. 505-13.
 14. Dumont F, Fuks D, Verhaeghe P, Brehant O. Progressive pneumoperitoneum increases the length of abdominal muscles. *Hernia*. 2009;13:183-7.
 15. Oprea V, Matei O, Gheorghescu D, Leuca D, Buia F, Rosianu M, et al. Progressive preoperative pneumoperitoneum (PPP) as an adjunct for surgery of hernias with loss of domain. *Chirurgia*. 2014;109:664-9.