

Eventracion para-rectal L3W3

“Técnica intraperitoneal + prótesis refuerzo”

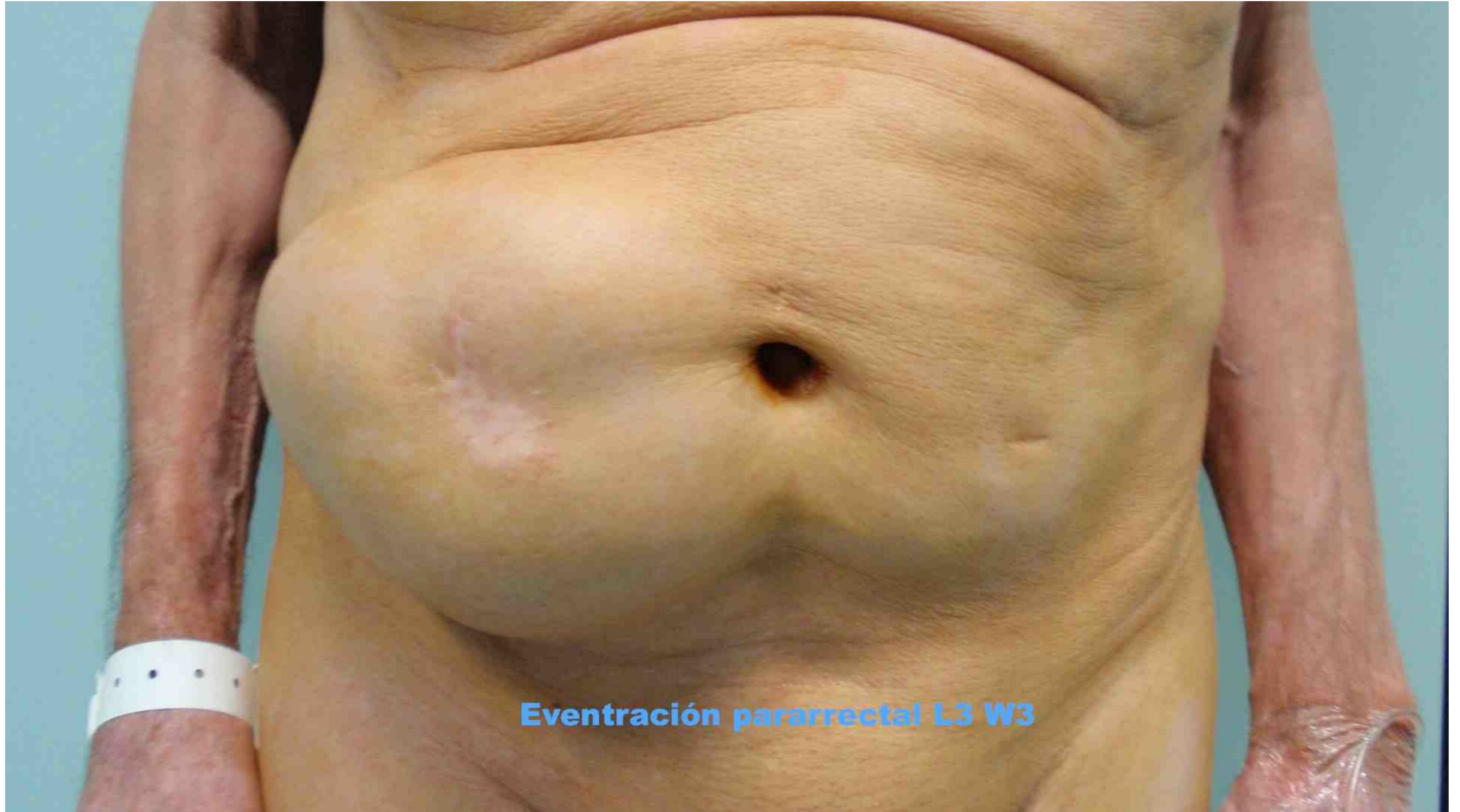Doble malla (Fisiomesh + ppl)

Fernando Carbonell Tatay

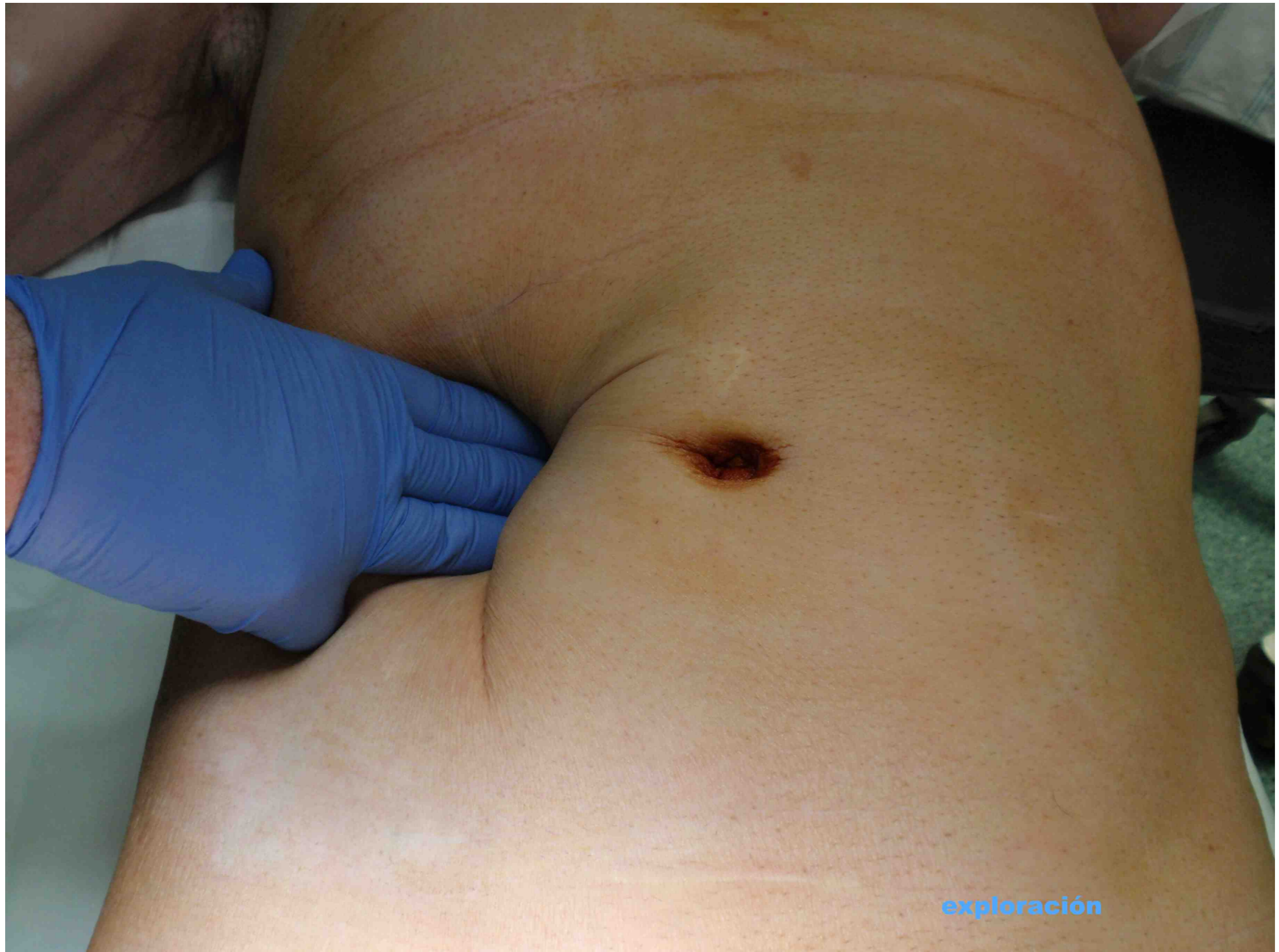2012

Unidad de Cirugía de Pared

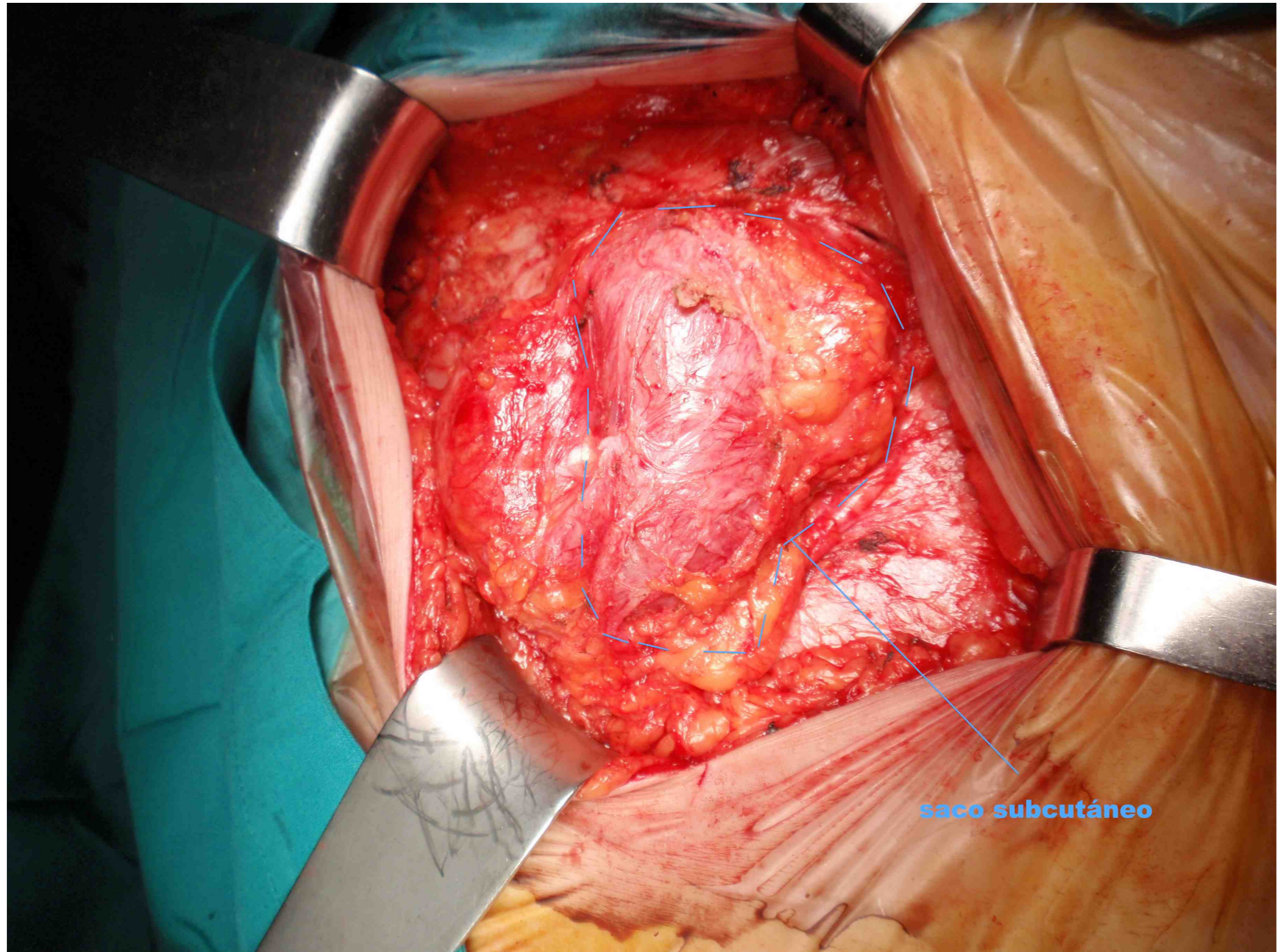LaFe
Hospital
Universitari
i Politècnic



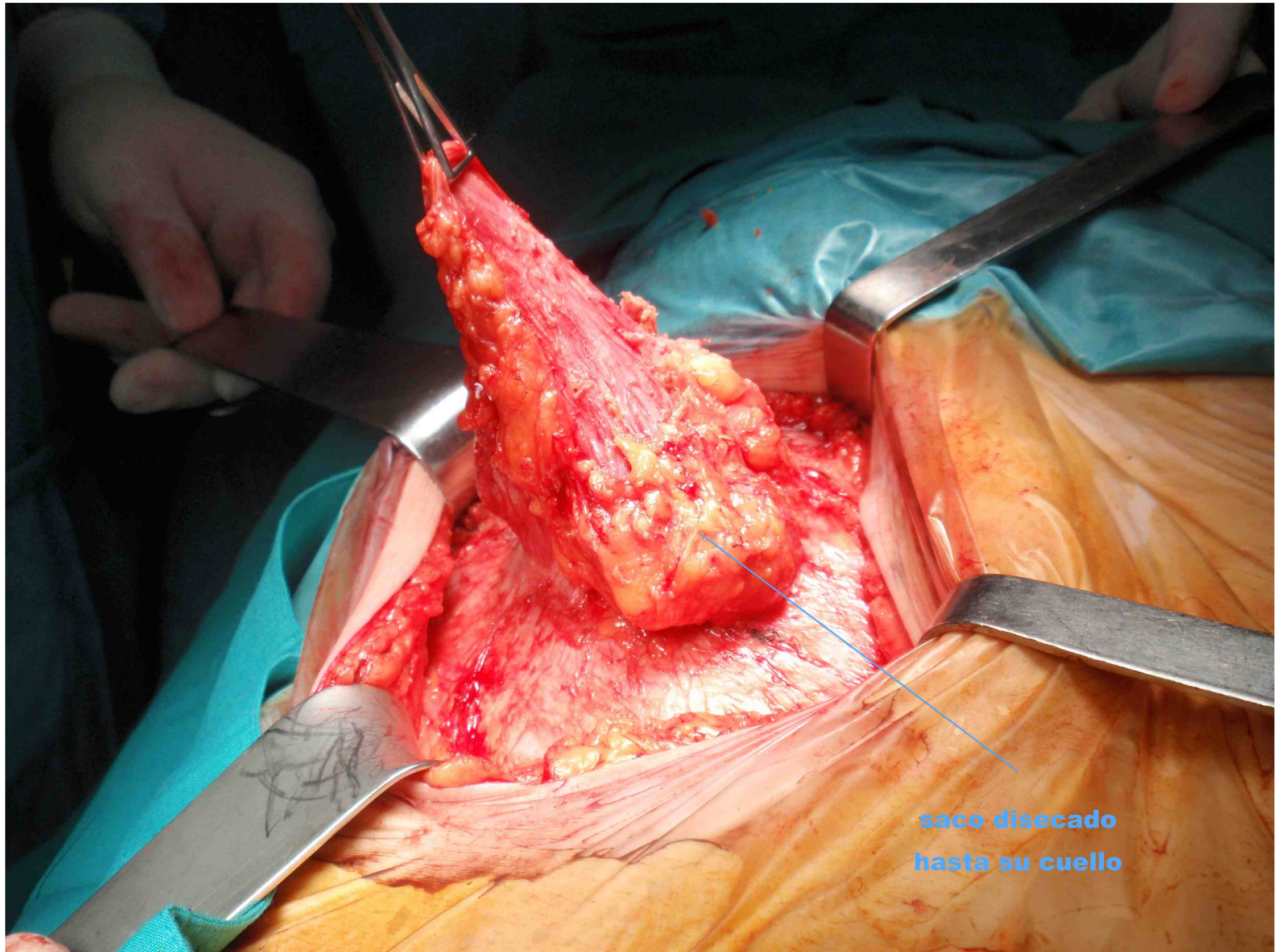
Eventración pararrectal L3 W3



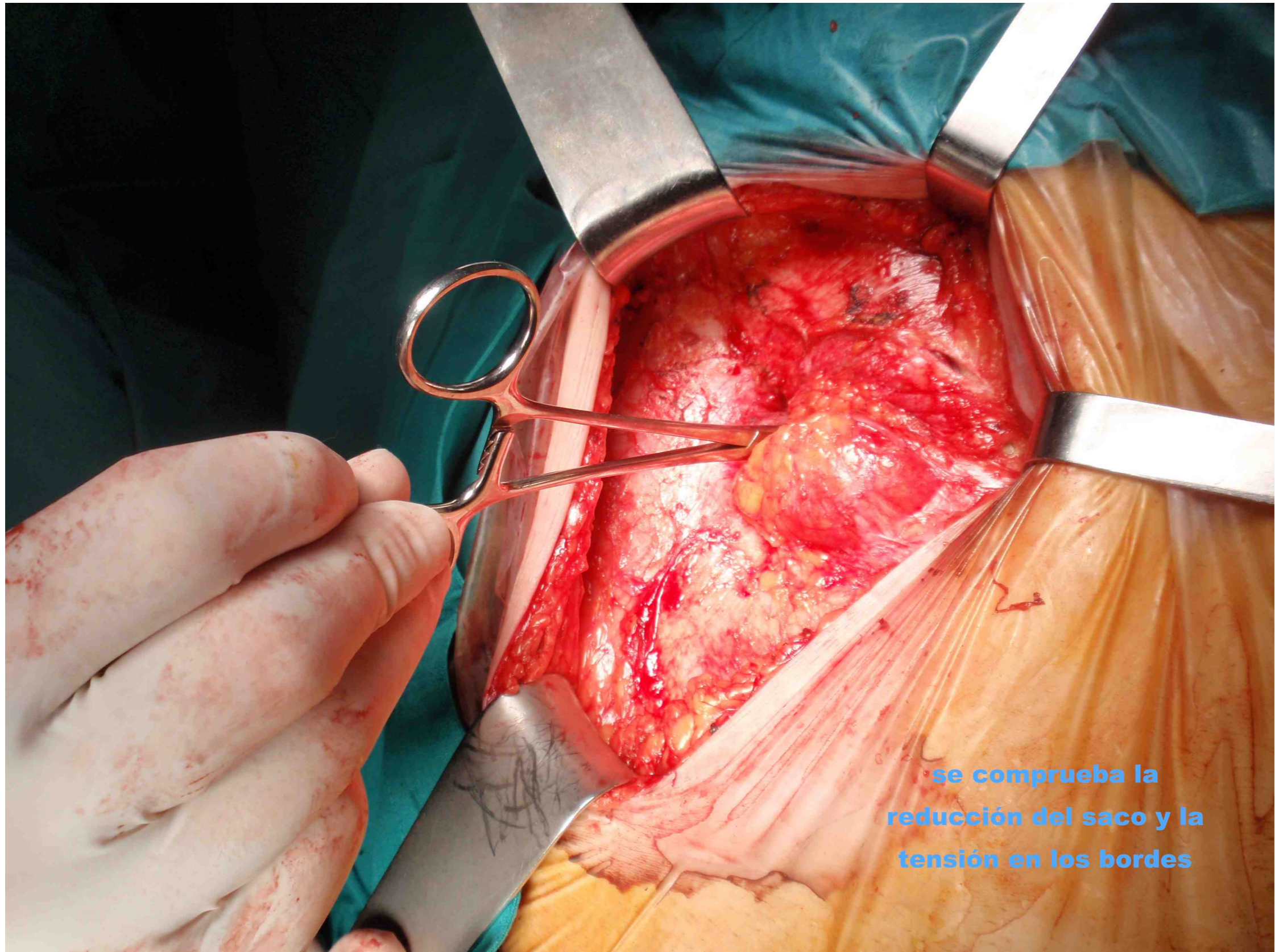
exploración



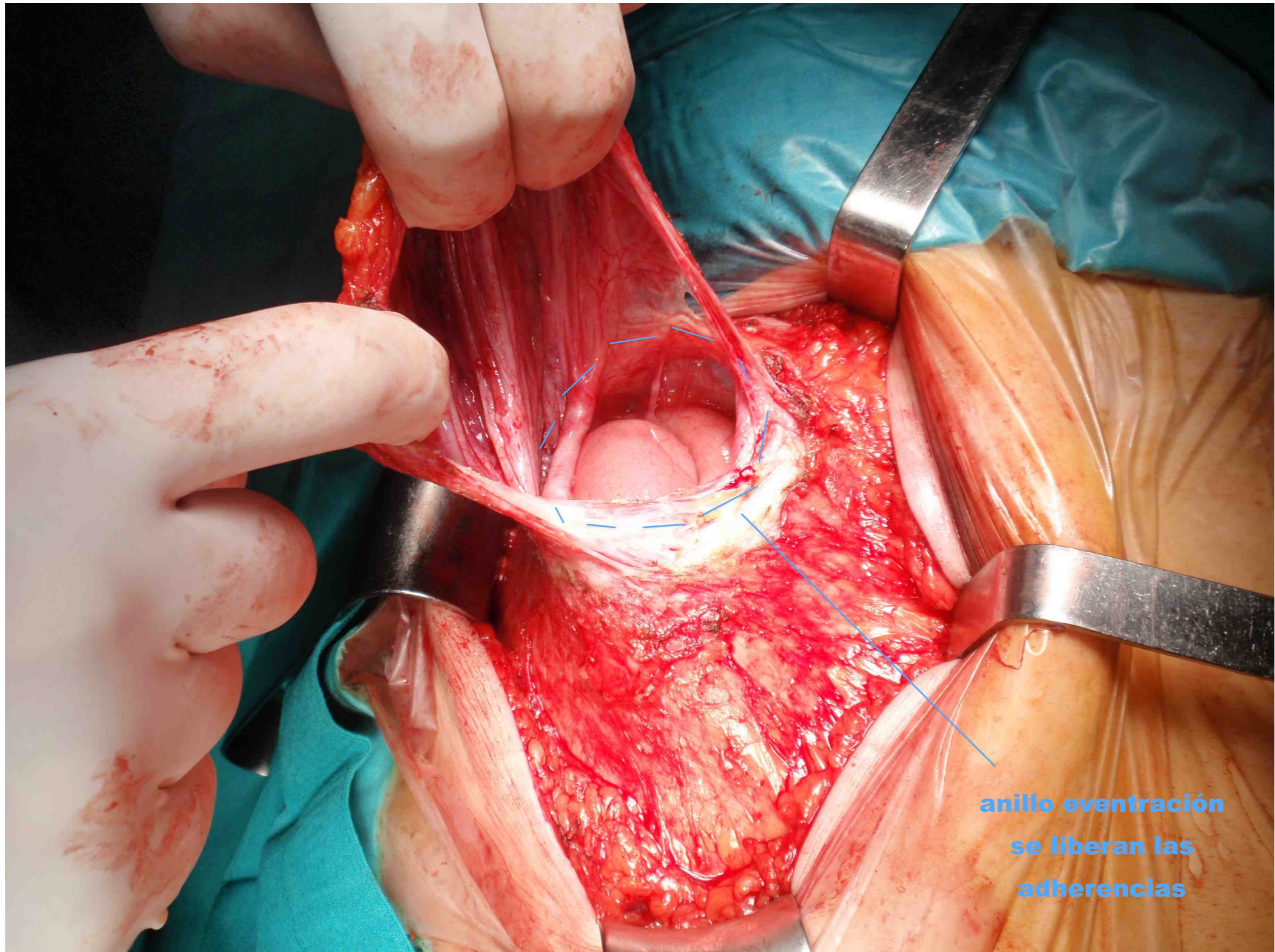
saco subcutáneo



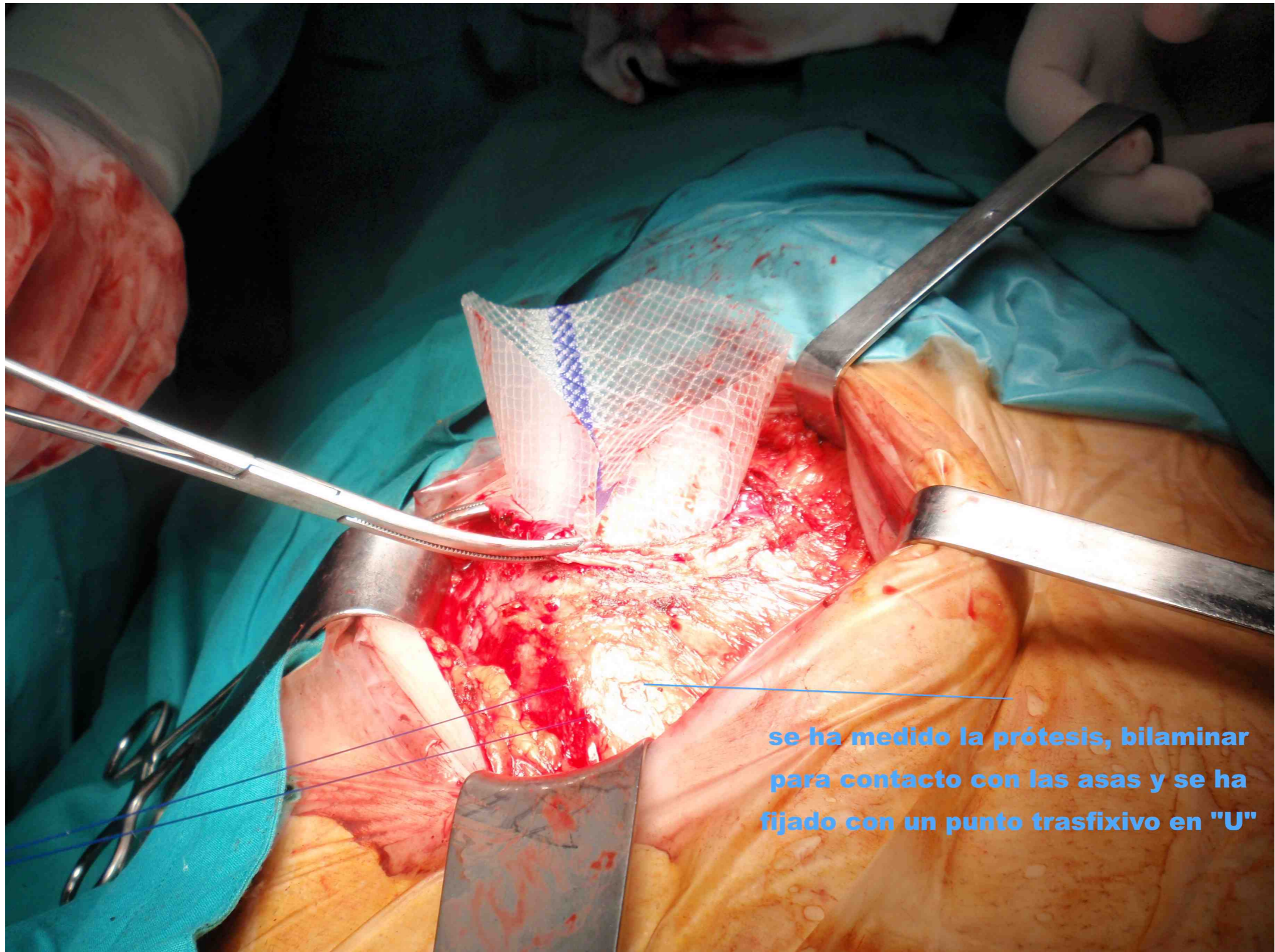
**saco disecado
hasta su cuello**



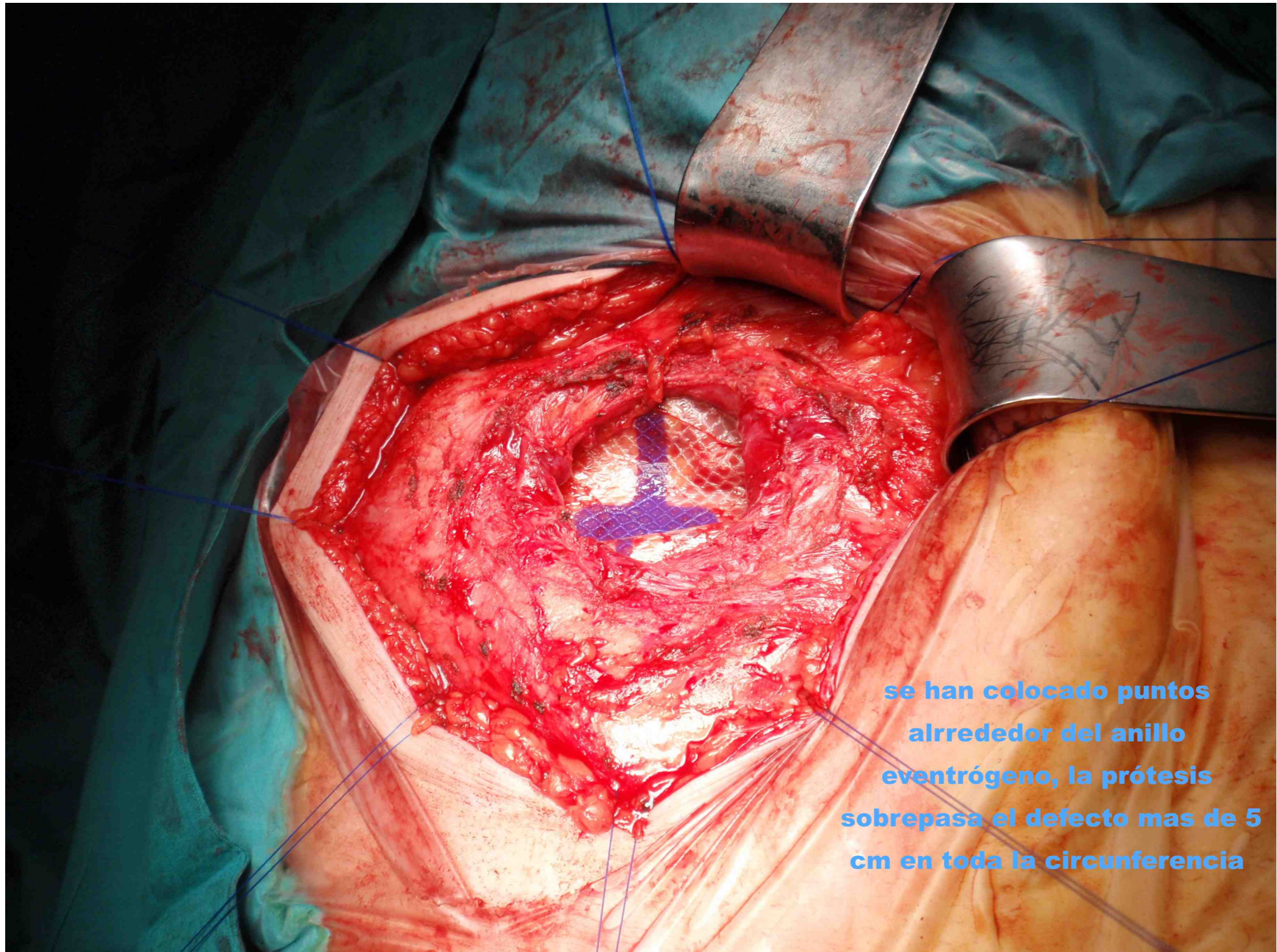
• se comprueba la
reducción del saco y la
tensión en los bordes



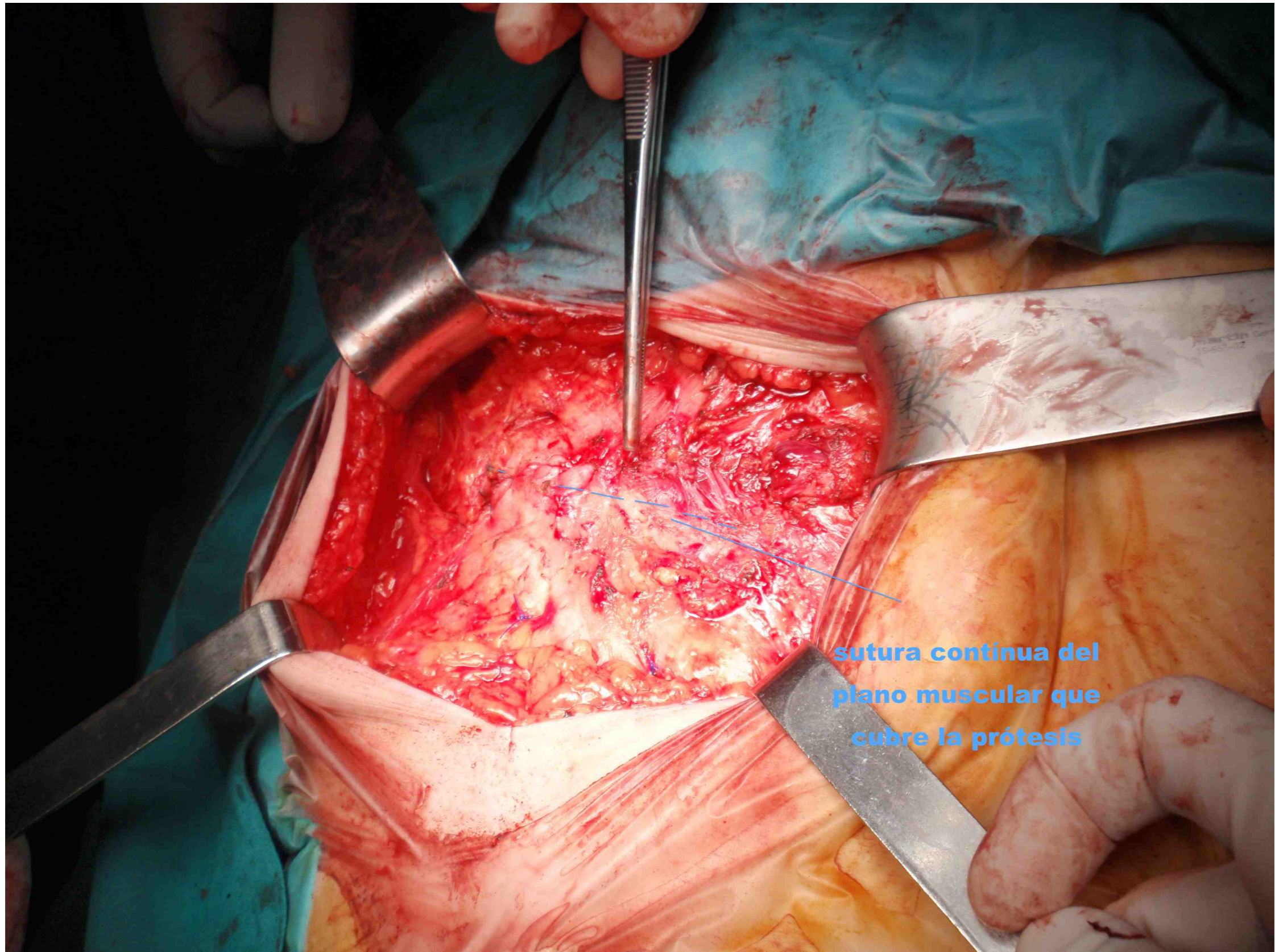
**anillo eventración
se liberan las
adherencias**



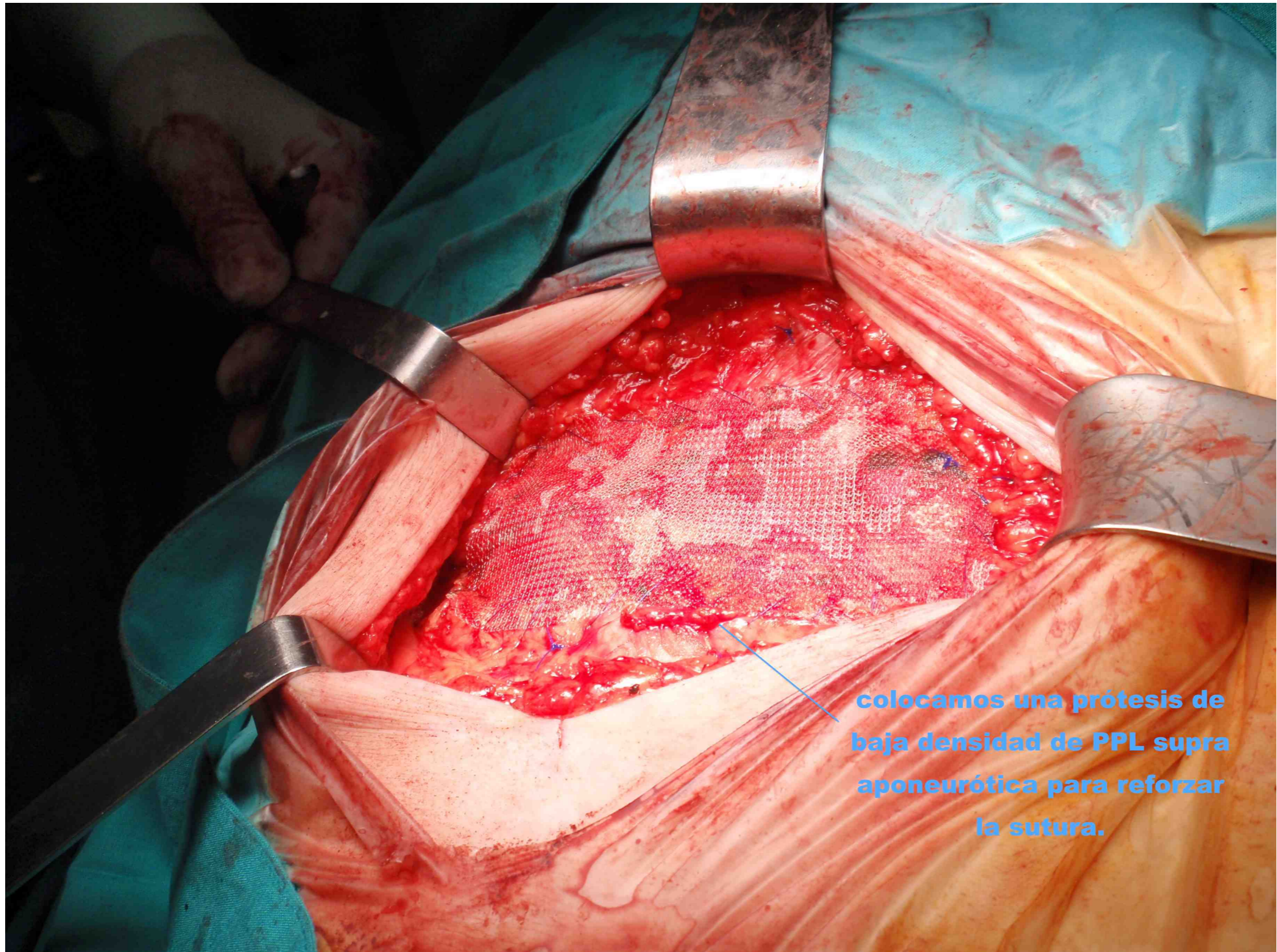
se ha medido la prótesis, bilaminar para contacto con las asas y se ha fijado con un punto trasfixivo en "U"



**se han colocado puntos
alrededor del anillo
eventrógeno, la prótesis
sobrepasa el defecto mas de 5
cm en toda la circunferencia**



**sutura continua del
plano muscular que
cubre la prótesis**



**colocamos una prótesis de
baja densidad de PPL supra
aponeurótica para reforzar
la sutura.**