

## Capítulo 22

### La Reparación por vía laparoscópica. Vía preperitoneal (TEP)

Javier Feliu Palá

#### Autor

J. Barry McKernan ha sido el impulsor del desarrollo y la utilización de la vía totalmente extraperitoneal (TEP) en el tratamiento laparoscópico de la hernia.

Este cirujano del Metropolitan Hospital de Atlanta es un experto en cirugía laparoscópica, ya que fue uno de los pioneros que iniciaron la colecistectomía y la apendicectomía laparoscópica en EE.UU.

Fue el primero en publicar, en 1992, la descripción de la técnica y los resultados iniciales. A grandes rasgos, la TEP se basa en los preceptos clásicos de la vía preperitoneal abierta protésica descrita por Stoppa, a la que se mejora el acceso con la laparoscopia, lo cual le confiere menor dolor y una más rápida recuperación postoperatoria.

Presumiblemente su contribución a la herniología será el haber sabido reproducir por laparoscopia una técnica contrastada y aceptada clásicamente por vía abierta mejorando y facilitando el acceso al espacio preperitoneal, que era uno de los inconvenientes que presentaba la vía anterior.

#### Principios fundamentales de la técnica

En la década de los noventa la progresiva evolución de la cirugía hacia técnicas mínimamente invasivas culmina con el "boom" de la cirugía laparoscópica. La patología herniaria no escapa a este fenómeno y la laparoscopia añade nuevas alternativas al ya amplio abanico de posibilidades terapéuticas de la hernia, aportando las ventajas inherentes a este tipo de cirugía: mayor confort y más rápida recuperación.

La cirugía laparoscópica en el tratamiento de la patología herniaria presenta diversas ventajas sobre el abordaje convencional anterior, en especial en lo referente a las expectativas del paciente que hasta entonces eran poco valoradas, al reducir el dolor postoperatorio y el periodo de recuperación.

El tratamiento laparoscópico totalmente extraperitoneal (TEP) se basa en dos conceptos "a priori" atractivos: pretende reducir las desventajas de la vía preperitoneal abierta en cuanto a la incomodidad del acceso y, por otra parte, permite tratar el defecto herniario

donde se produce, en el plano posterior, colocando una prótesis que cubre todo el orificio miopectíneo.

En definitiva, la TEP, al reproducir los preceptos clásicos ampliamente divulgados por Nyhus y Stoppa en el acceso preperitoneal abierto, debe considerarse una mejora de una técnica clásica más que un procedimiento laparoscópico nuevo.

## Referencias anatómicas básicas

**Ligamento de Cooper:** Estructura rígida y sólida que puede considerarse como el peyorostio de la rama superior del pubis. Utilizada como referencia inferomedial en la disección laparoscópica y de gran utilidad en la fijación de la prótesis.

**Vasos epigástricos inferiores:** Se originan en los vasos ilíacos externos y ascienden por la pared abdominal. Su visualización es de capital importancia para la tipificación del defecto herniario en la hernia directa (protrusión interna a los vasos), en la indirecta (protrusión externa) o mixta.

Algunos autores también los disecan y utilizan como elemento de sujeción de la prótesis.

**Conducto deferente:** Presenta un recorrido junto a los vasos espermáticos hasta el orificio inguinal interno, a partir del cual serpentea retroperitonealmente en sentido medial hasta entrar en los ligamentos laterales de la vejiga.

**Vasos espermáticos:** Transcurren a través de la superficie anterior del músculo psoas, también retroperitonealmente en dirección externa una vez separados del conducto espermático en el anillo inguinal interno.

**Anillo inguinal interno:** Es difícil de localizar en ausencia de una hernia indirecta, ya que solo presenta en el sujeto normal una leve depresión. La unión de los vasos espermáticos y el conducto deferente alertará sobre su localización.

**Tracto iliopúbico:** También llamada *cintilla iliopúbica de Thomson*. Es una banda totalmente aponeurótica que actúa como refuerzo fascial de la pared posterior del trayecto inguinal. Cruza sobre los vasos femorales desde la arcada iliopectínea hasta la rama superior del pubis.

Es una referencia anatómica importante a la hora de fijar la prótesis, ya que, si se colocan grapas por debajo de esta estructura, pueden producirse lesiones nerviosas del nervio femorocutáneo lateral o la rama femoral del nervio génitofemoral.

**Músculo psoas:** Su visión es importante en la vía preperitoneal, ya que delimita externamente el nivel de la disección.

Una vez establecidas y conocidas las referencias anatómicas debemos conocer dos áreas que deberemos evitar:

**Triángulo de "Doom":** Fue descrito por Spaw en los comienzos de la hernioplastia laparoscópica. También llamado *triángulo de la condena*, del *peligro* o *zona desmilitarizada* por Rosser, ya que contiene la arteria y la vena ilíaca externa.

Está delimitado por el conducto deferente en su cara interna, los vasos espermáticos en la externa y el vértice en el anillo inguinal interno.

Es aconsejable no disecar, usar el cauterio o fijar la prótesis en esta zona, ya que las posibles complicaciones vasculares pueden ser muy graves.

La rama genital del nervio génitofemoral atraviesa este triángulo, cercano al conducto deferente, en busca del anillo inguinal interno. Puede lesionarse, si se diseca excesivamente el deferente.

**Zona de riesgo eléctrico:** La *Electrical Hazard zone* es el área situada lateral y externamente a los vasos espermáticos. Pese a que en apariencia es aponeurótica, contiene abundantes estructuras nerviosas, en especial el nervio femoral, ramas lumbares y el fémorocutáneo lateral.

Esta zona puede confundirse como una continuación del tracto iliopúbico a la hora de fijar la prótesis en su parte inferoexterna y producir una lesión nerviosa.

También existe riesgo de lesión vascular en esta zona, ya que, en su parte superior y paralelo al tracto iliopúbico, transcurre la arteria circunfleja que es rama de la arteria ilíaca externa. Su lesión puede ocasionar una hemorragia importante

## Objetivos

A grandes rasgos, la TEP reproduce la técnica preperitoneal protésica divulgada por Stoppa colocando una malla en situación posterior y reduciendo, mediante el acceso laparoscópico, las desventajas de la vía abierta, obteniendo una visión de la región preperitoneal superior a aquella.

El tratamiento laparoscópico de la patología herniaria presenta potenciales ventajas frente a la cirugía convencional:

1. Menor dolor e incomodidad postoperatoria.
2. Menor tiempo de recuperación con una más rápida reincorporación a la actividad habitual.
3. Fácil reparación de la hernia recidivada al practicarse en tejidos no disecados ni manipulados anteriormente, con lo que disminuyen los hematomas, orquitis isquémicas e infecciones de la herida quirúrgica.
4. Permite una fácil reparación bilateral.
5. Reparación del defecto herniario y colocación de la prótesis en el plano posterior donde se produce el problema.
6. Mejor resultado estético.

Si comparamos la vía preperitoneal pura (TEP) con otra técnica laparoscópica como es la preperitoneal transabdominal (TAPP), creemos que la TEP ha ido ganando adeptos progresivamente al ser conceptualmente más atractiva, ya que no se trata de un procedimiento nuevo, sino que representa una me-

jora de un procedimiento clásicamente aceptado. Además, la TEP presenta ventajas respecto a la TAPP:

1. Mantiene el concepto de "inviolabilidad de la cavidad abdominal". Permite una reparación de un defecto de la pared abdominal a través de ella, no necesitando entrar en el abdomen para solucionar una patología extrabdominal, lo que evita las complicaciones potenciales del neumoperitoneo y el riesgo de lesiones intraabdominales.
2. Puede realizarse sin anestesia general.

## Tipo de anestesia

Realizamos sistemáticamente premedicación anestésica 2 horas antes de la intervención con Loracepan oral, a dosis de 1-2 mg en función del peso y edad. Además, se administra Ranitidina oral 150 mg.

Se administra profilaxis antibiótica con cefazolina 2 gr. i.v. y tromboembólica, si su edad es superior a 40 años o presenta factores de riesgo trombótico.

La anestesia general es la usada habitualmente en pacientes ASA I-II.

En pacientes ASA III, a los que la anestesia general podría suponer un riesgo sobreadicionado, se practica una anestesia espinal, ya que, al trabajar en espacio preperitoneal y no realizar neumoperitoneo, nos permite utilizar esta técnica anestésica.

Pese a que se han descrito buenos resultados con la anestesia locoregional en la TEP, seguimos siendo partidarios de la anestesia general por 2 motivos:

1. Si el paciente ha sido sometido a una anestesia locoregional y se produce una perforación peritoneal durante la realización de la TEP, hecho bastante frecuente especialmente durante la curva de aprendizaje, presentará inmediatamente dolor e incomodidad que requerirá la administración suplementaria

Figura 1.  
Introducción de un trocar  
de disección preperitoneal  
deslizándolo por encima  
de la fascia posterior  
de los rectos hasta  
contactar con el pubis.

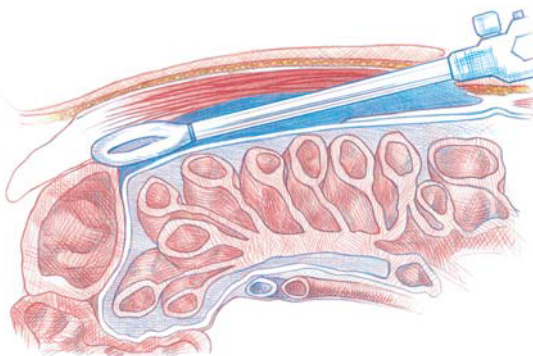
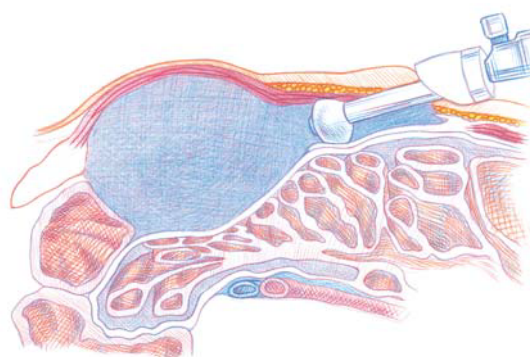


Figura 2.  
Colocación de la óptica a través  
del trocar de disección  
para disponer de visión directa  
en la maniobra de inflado  
del balón (500-700ml. de aire)  
para disecar el espacio preperitoneal.



ria de Midazolam y Fentanilo.

2. Dado que la TEP se realiza cada vez más en régimen de cirugía sin ingreso (UCSI), preferimos utilizar anestesia general y evitar las complicaciones de la locoregional (hipotensión, retención urinaria, etc.), a fin de que el paciente pueda remitirse a su domicilio lo antes posible.

## Descripción de la técnica

Consideramos muy importante para el éxito de la TEP respetar los principios descritos por Stoppa (M) para la vía preperitoneal abierta en cuanto a la disección y parietalización de los elementos.

El paciente se coloca en decúbito supino a 0° en la mesa quirúrgica. Previamente micciona antes de bajar al quirófano, por lo

que no se practica sondaje urinario.

El cirujano se coloca en el lado opuesto a la hernia a operar.

### 1. Incisión

Se practica a 2 cm por debajo del ombligo y a 1 cm de la línea media infraumbilical, incisión transversa de 2-3 cm.

Con disección roma se visualiza la aponeurosis anterior del recto que se incide, desplazando externamente el paquete muscular de los rectos, a fin de visualizar la aponeurosis posterior, estructura que utilizaremos para deslizar el balón de disección preperitoneal hasta la sínfisis púbica.

El abordaje del plano preperitoneal también podría realizarse por línea media, en la unión de los rectos, si bien el descenso del balón disector sobre el peritoneo puede producir fácilmente un desgarro peritoneal, mientras que la vaina posterior del recto que nosotros utilizamos tiene mayor consistencia, motivo por el que creemos que es más recomendable.

### 2. Disección

**a. Creación del espacio preperitoneal:** Introducción de un trocar de disección preperitoneal, de 10 mm de diámetro, deslizándolo por encima de la fascia posterior de los rectos en sentido horizontal hasta contactar con el pubis (*figura 1*).

Esta maniobra debe realizarse sin resistencias, ya que, si se realizan maniobras forzadas, puede producirse un desgarro peritoneal, que, como se ha citado anteriormente, dificulta enormemente proseguir con esta técnica.

Se coloca la óptica a través del trocar de disección a fin de disponer de visión directa de la maniobra de inflado del balón (500-700 ml de aire) para disecar el espacio preperitoneal. Posteriormente se retira el trocar disector sustituyéndose por un trocar de Hasson o de sellado (*figura 2*).

La cavidad preperitoneal se mantiene con insuflación de CO<sub>2</sub> a una presión de 10-11 mmHg.

Colocación de 2 trocares de 5 mm. en línea media con los que se realizará la disección. El primero se sitúa 2 cm por encima de la sínfisis del pubis, mientras el segundo se sitúa entre ambos.

Cuando la hernia es bilateral este acceso nos permite reparar ambos lados, no precisando canales de trabajo suplementarios.

**b. Identificación de estructuras:** El ligamento de Cooper es el primer elemento anatómico que reconoceremos y nos servirá de referencia inicial. La disección seguirá en sentido lateroexterno hasta el músculo psoas, sobrepasando el anillo inguinal profundo donde se identifican los vasos epigástricos y los elementos del cordón (conducto deferente y vasos espermáticos) y rechazando posteriormente el peritoneo por encima de la espina ilíaca antero-superior.

**c. Reducción del defecto herniario:** Una vez identificadas las estructuras inguinales, procederemos a su reducción.

Si la hernia es directa, observaremos un defecto en la pared posterior inguinal por dentro de los vasos epigástricos. La mayoría de las veces, el balón de disección preperitoneal ha reducido completa o parcialmente este defecto herniario (figura 3).

Cuando se trata de una hernia indirecta, el saco debe disecarse de las estructuras del cordón a las que está adherido. La maniobra debe iniciarse lo más cerca posible del anillo inguinal profundo y ser muy cuidadosa a fin de preservar la integridad peritoneal, siendo en este punto de la intervención donde es más fácil perforar el peritoneo. A fin de minimizar este riesgo, la disección es realizada sistemáticamente por tracción con las 2 pinzas atraumáticas. Una vez reducido puede seccionarse o abandonarse (figura 4).

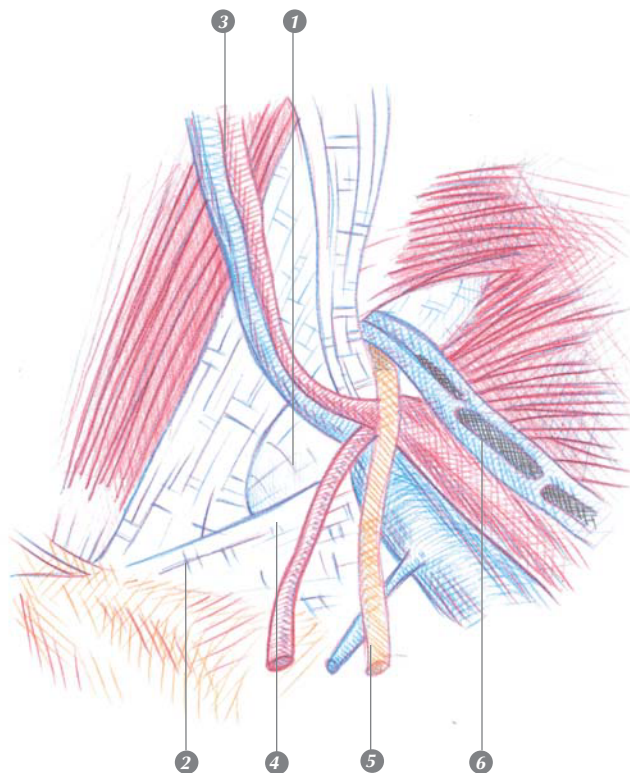


Figura 3.  
Hernia directa  
1. Espacio salida hernia directa.  
2. Ligamento de Cooper.  
3. Vasos epigástricos.  
4. Tracto iliopúbico.  
5. Conducto deferente.  
6. Vasos espermáticos

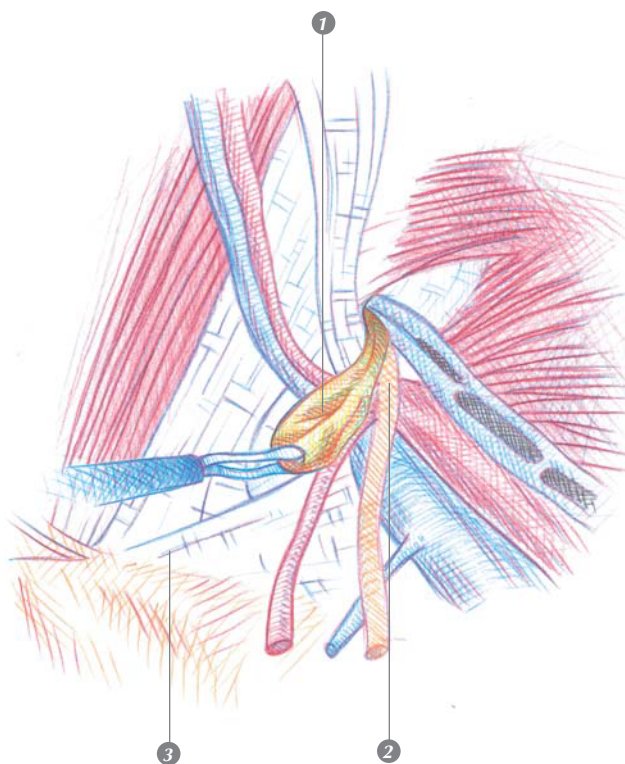
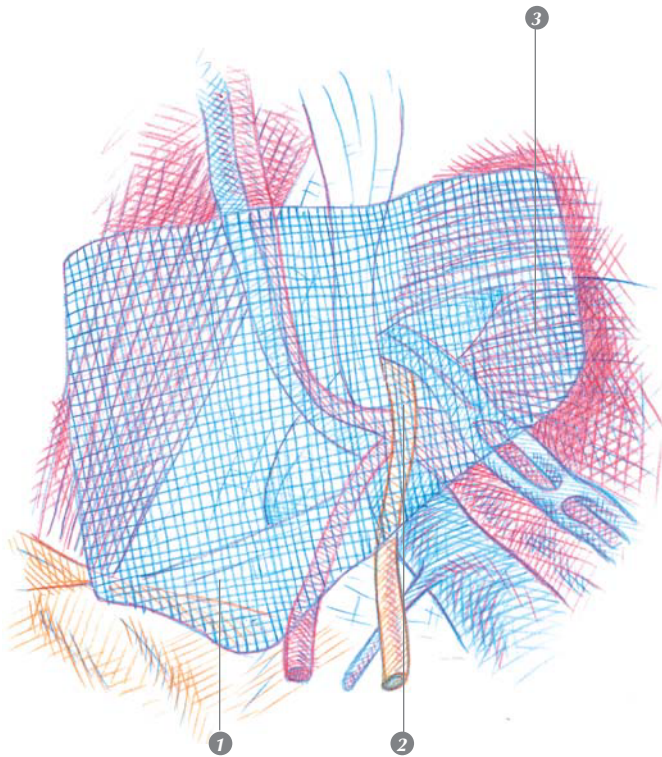


Figura 4  
Hernia indirecta  
1. Saco indirecto herniario.  
2. Conducto deferente.  
3. Ligamento de Cooper.

Figura 5  
 Prótesis cubriendo el orificio miopectíneo en su totalidad.  
 1. Ligamento de Cooper.  
 2. Elementos del cordón a los que parietaliza.  
 3. Músculo psoas.



### 3. Prótesis

La prótesis debe cubrir el orificio miopectíneo en su totalidad.

Para ello utilizamos una prótesis de polipropileno de 14 x 12 cm, sin fenestraciones ni hendiduras, que introducimos a través del trocar de 10 mm y posteriormente se despliega.

La parte horizontal descansa sobre el músculo psoas y los elementos del cordón a los que parietaliza a fin de que la presión intraabdominal no desplace la malla hacia arriba y pueda producirse una recidiva. A ello colabora también el que, en la cara infero-interna, la prótesis sobrepase 2-3 cm el ligamento de Cooper (figura 5).

La parte vertical se despliega contra la pared del abdomen, siendo importante que se cubra lo más cerca posible de la línea media, en especial en las hernias directas en las que el defecto es muy medial.

### 4. Fijaciones

**Cierre:** Realizamos sistemáticamente fi-

jación de la malla con helicosutura.

Colocamos 2-3 grapas en el ligamento de Cooper, una externa en el tracto iliopúbico, siempre con la precaución de no ir por debajo a fin de evitar una neuralgia cutánea en la pierna por lesión del nervio femorocutáneo lateral o la rama femoral del nervio genitofemoral.

Se completa con 3 grapas fijando el borde superior.

No dejamos drenajes.

Retiramos los trocaries de 5 mm bajo visión directa y posteriormente el de 10 mm, cerrando la aponeurosis superficial del recto con un punto de material sintético reabsorbible y las incisiones cutáneas con sutura intradérmica de polipropileno.

### Indicaciones de la técnica

Somos partidarios de tratar la hernia inguinal primaria con una técnica protésica, excepto en pacientes jóvenes con hernias indirectas o pequeños fallos de pared posterior en los que realizamos técnicas no protésicas.

Si en el paciente está indicada la reparación protésica y la anestesia general no le supone un riesgo sobreañadido (ASA I-II), el tratamiento laparoscópico extraperitoneal plantea ventajas respecto a las técnicas protésicas abiertas, en cuanto a menor dolor postoperatorio, menor requerimiento analgésico postoperatorio, más rápida recuperación y reincorporación a la vida activa y laboral con un tiempo quirúrgico similar.

La posibilidad de practicar la TEP con anestesia locoregional permite ofertar la vía laparoscópica a pacientes de edad avanzada o con patología basal compleja (ASA III), en los que la anestesia general aumentaría el riesgo quirúrgico.

En la hernia primaria existen discrepancias, dado que el coste hospitalario del pro-

ceso es más caro y su utilidad quedaría restringida al sujeto laboralmente activo, en el que sería posible compensar este mayor coste hospitalario con una reducción del periodo de baja laboral.

Cuando la hernia es recidivada, la reparación debe ser sistemáticamente protésica, ya que se ha demostrado que sus resultados son superiores a los obtenidos con reparaciones no protésicas. La TEP plantea unas expectativas interesantes en el tratamiento de la hernia recidivada, ya que presenta una morbilidad baja y todos los beneficios inherentes a la vía laparoscópica:

1. En pacientes con reparación primaria por vía anterior, la más común en nuestro medio, el acceso al defecto herniario a través de un tejido no manipulado anteriormente facilita la reparación quirúrgica y, en muchos casos, la anatomía está tan poco alterada que presenta la misma complejidad que una hernia primaria (4-16).
2. Posibilidad de explorar la región inguinal contralateral y practicar una herniorrafia contralateral, bien sea primaria o recidivada sin variar el acceso.
3. El uso de mallas del tamaño suficiente que cierren el orificio miopectíneo en su totalidad evita las "hernias no visualizadas" que podrían pasar desapercibidas con otro tipo de reparaciones. Además, evita la aparición posterior de hernias crurales que pueden presentarse tras reparaciones anteriores.
4. El actuar a nivel del anillo inguinal interno y la fascia transversalis evitando disecciones amplias del cordón y sacos inguinoescrotales, es de capital importancia en la reducción de las complicaciones locales (infección cutánea y hematoma) y evita una complicación grave, indeseable y a menudo fuente de problemas judiciales, como son las lesiones atroficas testiculares, que tras reparación convencional de la hernia recidivada se reportan en la mayoría de series alrededor del 5%.
5. Beneficio de las ventajas de la laparos-

copia, con menor dolor (requerimiento nulo o escaso de analgesia después de la operación) y una rápida recuperación postoperatoria y reincorporación laboral precoz, lo que permite su utilización con plenas garantías dentro del contexto de cirugía de alta precoz.

También nos parecen claras las ventajas de la laparoscopia en el tratamiento de la hernia inguinal bilateral, ya que la disposición de dos trocacos en la línea antes descrita permite una reparación de ambos lados altamente confortable para el paciente, sin necesidad de canales de trabajo accesorios, por lo que indicamos la TEP como primera elección en hernias bilaterales.

En cuanto al tipo de hernia, creemos que la TEP está especialmente indicada en las hernias directas, la mayoría de las cuales se reducen con la disección producida al insuflar el espacio preperitoneal, lo que permite una mínima disección y unos tiempos quirúrgicos inferiores a la cirugía convencional. Las hernias indirectas presentan mayor complejidad en la disección del saco y parietalización de los elementos, especialmente si son de gran tamaño, por lo que no consideramos aconsejable este procedimiento en hernias inguinoescrotales de gran tamaño.

## **Incidencias**

La hernioplastia laparoscópica por vía extraperitoneal ha ido ganando adeptos progresivamente y, en la actualidad, nadie duda de que tiene un lugar en el tratamiento de la patología herniaria, en especial en hernias recidivadas, bilaterales o en sujetos laboralmente activos.

Sin embargo, sus detractores argumentan que es económicamente más cara, con una curva de aprendizaje larga y unos resultados a largo plazo inciertos, elementos que analizaremos a continuación:

### Coste económico

¿Es más cara la HL? La mayoría de estudios apuntaron, desde un principio, que la vía laparoscópica, al reducir el dolor postoperatorio y las necesidades analgésicas postoperatorias, favorecía una más rápida recuperación y reincorporación a la vida activa y laboral con un coste económico y tiempo quirúrgico similar.

Payne, en 1994, es el primero en comparar el coste económico y demuestra que la HL es más cara para el hospital, si bien el coste total del procedimiento es menor para el sistema sanitario al disminuir el período de baja laboral (reincorporación al trabajo a los 9 días en el TEP y 17 días en el Lichtenshtein). Asimismo, las complicaciones también son inferiores en los intervenidos por vía laparoscópica (7% en el TEP frente al 18% en el grupo de cirugía abierta protésica).

Este es uno de los fundamentos en que se basa el tratamiento laparoscópico de la hernia: el mayor coste del proceso hospitalario se compensa con la disminución de la incapacidad laboral.

Liem, en un estudio multicéntrico randomizado realizado por 87 cirujanos en diversos hospitales holandeses en que compara una técnica laparoscópica (TEP) frente a otra abierta no protésica, obtiene una reincorporación laboral significativamente más corta en el grupo laparoscópico (14 días en vez de 21). El análisis del coste-efectividad del tratamiento laparoscópico de la hernia frente al convencional obtiene resultados similares, llegando a la conclusión de que el tratamiento laparoscópico es más barato y más efectivo.

Otros autores como Ferzli son partidarios de intentar disminuir el coste hospitalario acortando el tiempo quirúrgico de la HL hasta equiparlo al de la cirugía abierta y, por otra parte, minimizar el coste del material al dejar de utilizar instrumentos inicialmente útiles, pero que él considera superfluos a medida que aumenta la experiencia (balón de

dissección preperitoneal, sonda uretral, electrocauterio, etc.).

En definitiva, el tratamiento laparoscópico de la hernia es más caro para el hospital, si bien el coste total del proceso en un sujeto laboralmente activo resulta más económico, si se valora en su totalidad.

### Curva de aprendizaje

Cualquier procedimiento laparoscópico requiere en sus inicios, hasta “dominar” la técnica, un periodo de aprendizaje en el que los resultados pueden no ser los esperados.

La curva de aprendizaje de la TEP es especialmente compleja por 2 motivos: de una parte, la elevada exigencia de la técnica, ya que, si se produce una perforación peritoneal, disminuyen las posibilidades de finalizar exitosamente la TEP y, por otra parte, la mayoría de cirujanos estábamos familiarizados con el acceso inguinal anterior, teniendo poca experiencia en la vía posterior.

Todo ello hace que algunos autores cuantifiquen en 50 reparaciones herniarias la curva de aprendizaje de la TEP, que, en líneas generales, se traduce en un aumento del tiempo quirúrgico, tasa de conversión y de recidiva.

La mayoría de autores refieren, durante la curva de aprendizaje, recidivas precoces atribuibles a errores técnicos (prótesis pequeña o mal colocada) o a no identificar correctamente el defecto herniario (*missed hernias*: habitualmente no se sabe reconocer un saco indirecto y se trata y clasifica la hernia como directa). A medida que aumenta la experiencia del cirujano, este tipo de errores no ocurren, al igual que disminuye la tasa de conversión cuando se produce perforación peritoneal.

### Resultados actuales

Al analizar la literatura existente en el tratamiento de la hernia comprobamos un he-

cho históricamente constante: los resultados de estudios multicéntricos son siempre peores que los obtenidos por grupos especializados. La hernioplastia laparoscópica tampoco escapa a este fenómeno y, mientras en la herniorrafia convencional se describe un índice de complicaciones alrededor del 7-12%, en las laparoscópicas se sitúa entre el 9-17% en estudios multicéntricos y por debajo del 2% en series personales, hecho también descrito en las técnicas clásicas anteriores con grupos especializados.

Probablemente es todavía temprano para establecer cuáles son las complicaciones reales de la hernioplastia laparoscópica, ya que la mayoría de éstas, incluida la recidiva, ocurren durante la curva de aprendizaje en la técnica y las series actuales pueden estar sesgadas por este motivo.

Recientemente Félix publica la serie más amplia hasta la fecha con un total de 4.890 TEP realizadas por 7 cirujanos "expertos" que hubieran realizado más de 500 HL, a fin de evitar la distorsión de la curva de aprendizaje. Los resultados son espectaculares, con una recidiva del 0,22% tras un seguimiento medio de 3 años. La fijación inadecuada o el pequeño tamaño de la malla son la causa del 65% de estas recurrencias.

Similares resultados son referidos por especialistas en TEP como McKernan y Benchetrit, con una tasa de recidiva inferior al 0,5%, mientras Ferzli, en 512 casos, refiere una recidiva del 1,7% con un seguimiento de 3 años.

Estudios prospectivos randomizados comparando la TEP con la técnica preperitoneal abierta o con la herniorrafia convencional anterior demuestran menor estancia hospitalaria, dolor y complicaciones postoperatorias y una más rápida recuperación en el grupo laparoscópico.

En cambio, al comparar la TEP con la técnica laparoscópica transabdominal se han descrito resultados contradictorios: mientras

algunos autores opinan que la TAPP presenta menos complicaciones que la TEP, otros refieren una tasa de recidiva y complicaciones inferior con la TEP, aunque técnicamente es más compleja y con una curva de aprendizaje más larga. Recientemente Van Hee, en Bélgica, no ha demostrado diferencias de resultados estadísticamente significativas entre TAPP y TEP.

En cuanto al estudio de la recidiva a largo plazo, solo existe, por el momento, un estudio randomizado de Champault que analiza 3 técnicas: laparoscópica extraperitoneal, Stoppa y Shouldice. Así, en el primer año, la recurrencia es de 2%, 0% y 1% respectivamente. Sin embargo, a los 4 años, la recidiva es del 7% en el grupo laparoscópico, 12% en el Shouldice y 10% en el Stoppa. Para este autor, los factores predictivos de recidiva en la TEP son el tamaño de la prótesis y la experiencia del cirujano.

Coincidimos con Crawford en que la recidiva en el tratamiento laparoscópico de la hernia disminuye gradualmente a medida que aumenta la experiencia del cirujano, el conocimiento de la anatomía preperitoneal y el tamaño de la prótesis, siendo los resultados actuales iguales o mejores a los obtenidos con cirugía convencional abierta.

## Conclusiones y consejos

El tratamiento laparoscópico de la hernia totalmente extraperitoneal (TEP) reproduce fielmente los preceptos clásicos de la vía preperitoneal abierta, ampliamente divulgados por Nyhus y Stoppa, en cuanto a disección y colocación de la prótesis cubriendo todo el orificio miopectíneo. La laparoscopia mejora la vía de acceso en aras de una mayor comodidad para el paciente.

Por ello, la TEP debe considerarse una mejora de una técnica clásica, refrendada y

validada, más que un procedimiento laparoscópico nuevo.

Respecto a otras técnicas laparoscópicas es conceptualmente más atractiva al mantener el concepto de "inviolabilidad de la cavidad abdominal" evitando las complicaciones potenciales del neumoperitoneo y el riesgo de lesiones intraabdominales, pudiendo realizarse sin anestesia general.

Pese a que requiere un cierto grado de exigencia técnica y presenta una curva de aprendizaje nada despreciable, no debemos

olvidar que en el éxito de la reparación herniaria juega un destacado papel la experiencia del cirujano y el perfeccionamiento individual de la técnica, lo que ha permitido a grupos con experiencia en esta técnica reportar magníficos resultados.

Creemos que la TEP es una alternativa válida a tener muy en cuenta en el tratamiento actual de la hernia inguinal, especialmente en recidivadas, bilaterales y pacientes laboralmente activos que precisen una reincorporación laboral precoz.

## Capítulo 23

### El tratamiento de la hernia inguinal por laparoscopia. La vía transperitoneal (TAPP)

Enric Laporte Roselló

Mercé Güell Garré

El empleo de la endoscopia se hace cada vez más general en cirugía gracias a la posibilidad de capturar la imagen del ocular con una cámara y seguirla en una pantalla de un monitor; ello permite acceder visualmente a los distintos espacios del cuerpo humano con precisión y minimizando el traumatismo quirúrgico.

El acceso al espacio preperitoneal no ha escapado a esta vía de abordaje, por lo que las técnicas del tratamiento de las hernias de la región inguinal que observaban el refuerzo de dicha zona con una prótesis, han sido reproducidas siguiendo esta vía menos invasiva. Ya sea mediante el acceso directo, abordaje preperitoneal, o bien por vía transabdominal, laparoscópica tratada en este capítulo, el abordaje de esta área resulta menos traumático por vía endoscópica que por vía abierta, dado que las consecuencias y complicaciones de la herida quirúrgica se ven minimizadas.

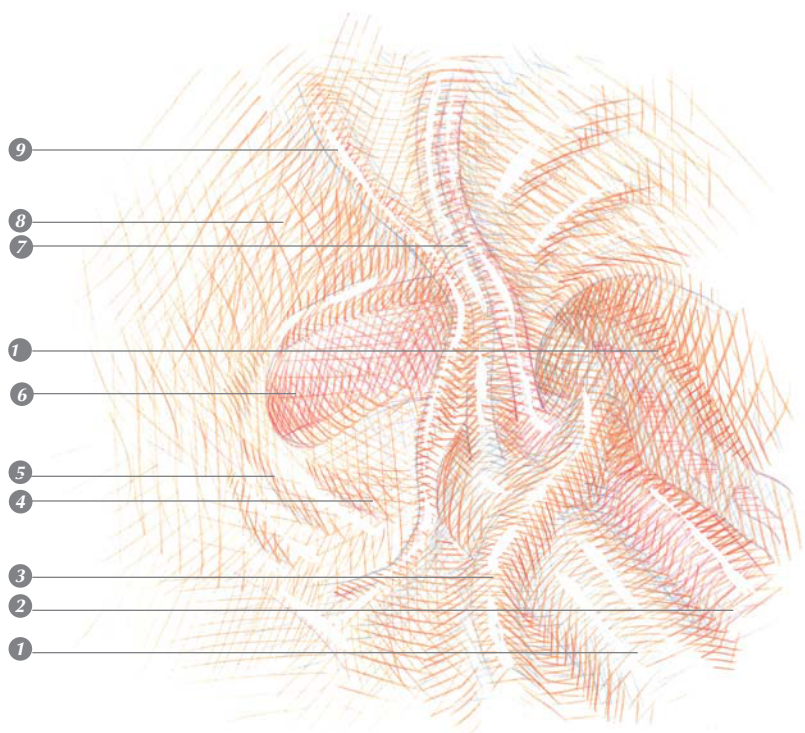
La primera referencia sobre la reparación de una hernia bajo control laparoscópico es la de Ger en 1982; se trató de un cierre del defecto herniario sin reducción del saco con un agrafe de Mitchell con el fin de aproximar los bordes del anillo herniario. Popp en 1990 informó de una reparación herniaria por la-

paroscopia durante una miomectomía uterina, utilizando una placa de duramadre. Schultz y colaboradores publicaron en 1990 la primera serie de reparaciones herniarias por vía laparoscópica con una prótesis de polipropileno en el espacio preperitoneal. Ese mismo año, nosotros iniciamos la reparación de la hernia inguinal, según el mismo principio, con una malla fenestrada que dejaba paso a los elementos del cordón espermático.

Leonard S. Schultz es Assistant Clinical Professor de la Universidad de Minnesota y trabaja en el Departamento de Cirugía del Abbott-Northwestern Hospital de Minneapolis (Minnesota). Sus estudios preuniversitarios se desarrollaron en la Universidad de Nueva York y se graduó en la Louisville Medical School. Realizó su internado en el Mount Sinai Hospital de Nueva York y completó su formación como especialista en cirugía en los hospitales universitarios de Minnesota, en Minneapolis.

Es miembro de distintas sociedades profesionales, entre las que destacan la Minneapolis Surgical Society, Minneapolis Academy of Medicine, American College of Surgeons y Society of American Gastrointestinal Endoscopic Surgeons (SAGES).

En sus 25 primeros casos tratados, Schultz



**Figura 1**  
 Visión transperitoneal  
 de la pared inguinal posterior.  
 1. Vena iliaca.  
 2. Arteria iliaca.  
 3. Conducto deferente.  
 4. Orificio crural (sitio de la  
 hernia crural o femoral).  
 5. Ligamento de Cooper.  
 6. Orificio inguinal directo  
 (sitio de la hernia directa).  
 7. Vasos epigástricos inferiores.  
 8. Pared inguinal posterior:  
 Fascia transversalis  
 y músculo transverso.  
 9. Ligamento umbilical.  
 10. Orificio inguinal interno  
 (sitio de la hernia indirecta).

empleó una pieza de malla de polipropileno en el espacio preperitoneal aplicado justo alrededor del defecto herniario, una vez evertido el saco y sin ningún tipo de fijación. Después de observar un índice de recidiva del 30%, decidió utilizar prótesis de mayor tamaño, al tiempo que pudo fijarlas gracias a la aparición en el mercado del Endopath – ILS de Ethicon-Endosurgery (Johnson & Johnson).

### Bases anatómicas de la técnica quirúrgica

En el abordaje laparoscópico, resulta fundamental comenzar por identificar las estructuras de referencia situadas justo por delante del peritoneo vistas por transparencia. Una vez incidido el peritoneo y evertido el saco herniario, se seguirá el control de las mismas durante toda la operación. Estos puntos de re-

ferencia ineludibles antes de proceder a la incisión del peritoneo son: el ligamento umbilical homolateral, los vasos epigástricos desde su inserción con los iliacos y el orificio inguinal profundo con los elementos que pasan a formar: a) en el hombre, el cordón espermático -los vasos espermáticos y el conducto deferente-; b) en la mujer, el ligamento redondo. Medialmente se puede palpar la rama iliopubiana, que observaremos recubierta por el ligamento de Cooper durante la disección del espacio preperitoneal.

El esquema que presentamos (*figura 1*) sirve de orientación para la identificación de los elementos de la región y para determinar el tipo de hernia, siempre teniendo en cuenta el hecho de que los vasos epigástricos pueden estar desplazados por el mismo cuello del saco, hacia afuera en las hernias directas o hacia adentro en las indirectas.

### Objetivos de la técnica quirúrgica

La experiencia actual demuestra que las técnicas laparoscópicas más eficaces en la reparación de la hernia de la región inguinal, son las que observan la colocación de una malla de refuerzo en situación preperitoneal. La aposición de la malla se debe llevar a cabo de tal forma que ocluya todos los posibles orificios herniarios de la región inguinal: el espacio que conforma la pared posterior del canal inguinal (el triángulo de Hesselbach) por donde protruyen las hernias directas, el orificio crural y el orificio inguinal profundo por donde discurren las hernias indirectas.

### Indicaciones

En general, la técnica de la hernioplastia por laparoscopia que describimos a conti-

nuación está indicada para la reparación de todos los tipos de hernia inguinal del adulto. Las contraindicaciones vienen dadas por el hecho de la anestesia general, obligada en todos los casos, y el tamaño del saco que puede hacer engorrosa su disección. Las consecuencias de la hipertensión abdominal que tiene lugar durante la intervención por laparoscopia, principalmente en pacientes con problemas respiratorios, obliga a descartar aquellos en que la anestesia general y la práctica del neumoperitoneo pueda representar un riesgo añadido innecesario, ante la posibilidad de ser operados bajo anestesia local o locorregional.

Otros casos pueden añadir dificultades al acto quirúrgico: los pacientes más obesos resultan muy laboriosos, al igual que ocurre cuando se emplea la vía abierta; pero no ocurre lo mismo con los que presentan una hernia recidivada, ya que el campo quirúrgico suele estar prácticamente intacto en el abordaje posterior. En cualquier caso, el abanico de indicaciones viene siempre condicionado por dos factores:

- la experiencia del cirujano
- la utilización de dispositivos para trabajar a baja presión, al referirnos a pacientes con problemas respiratorios o cardíacos, para su mejor control durante la anestesia.

Por último, cabe considerar aparte el tratamiento de las hernias tipo I, e incluso el tipo II, según la clasificación de Nyhus. En tales casos, pensamos más acertadamente reducir el saco herniario y ajustar el orificio inguinal profundo con un punto que no reforzar la pared con una malla. Por esto, la laparoscopia bajo anestesia general no tiene clara justificación.

## Preparación preoperatoria

En la preparación del paciente, solo llevamos a cabo una pauta de profilaxis de la

flebotrombosis mediante la administración única de una dosis de 2500 U de heparina de bajo peso molecular dos horas antes de la intervención. A pesar de que tradicionalmente parece recomendable, por el hecho de usar una prótesis sintética, no administramos antibióticos de manera sistemática. En caso de hacerlo, empleamos una sola dosis de cefazolina (2g) por vía endovenosa en el momento de la inducción anestésica.

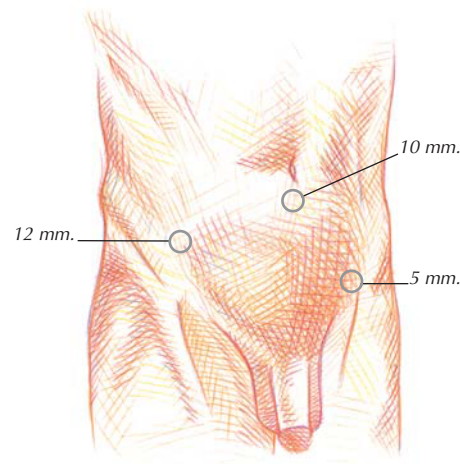
## Descripción de la técnica

Se coloca al paciente sobre la mesa operatoria en posición de decúbito supino dorsal, bajo anestesia general y, eventualmente, se le coloca una sonda vesical que se conecta a una bolsa de recogida de orina para mantener la vejiga urinaria vacía durante la intervención.

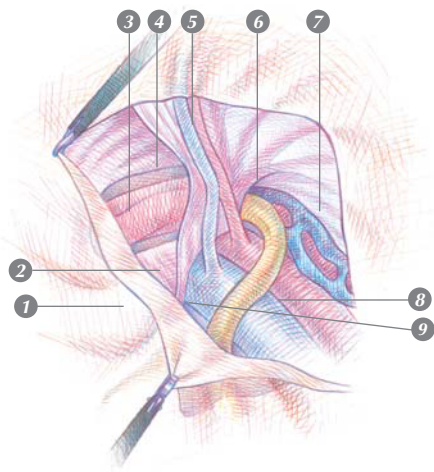
Se practica al neumoperitoneo de la forma habitual y, una vez introducida la óptica por la incisión umbilical, se revisa la cavidad abdominal y se balancea la mesa en posición de Trendelenburg unos 10°.

Por sendos orificios situados en los flancos, se pasan dos vainas, una de 12 mm por el lado homolateral a la hernia y otra de 5 mm por el contralateral (*figura 2*). Una vez dispuestas las vainas para el paso del instrumental, se baja la presión intraabdominal alrededor de los 7-8 mm de Hg, o de 4-5 mm, si se emplea un suspensor de pared abdominal.


Una vez identificados los elementos de referencia del área inguinal que nos han de servir como puntos de referencia durante todo el acto quirúrgico, y comprobado el defecto herniario, se incide el peritoneo horizontalmente desde la espina iliaca anterosuperior hasta el ligamento umbilical. Es conveniente llevar a cabo la incisión unos siete cm por encima del orificio inguinal profundo, punto de confluencia de los elementos que van a cons-



*Figura 2*  
Puertas de entrada  
de los trocares  
con sus referencias anatómicas.



**Figura 3**  
Sección del peritoneo, que descubre las estructuras:  
1. Ligamento de Cooper.  
2. Canal femoral.  
3. Cordón espermático.  
4. Arco del transversario.  
5. Vasos epigástricos.  
6. Orificio inguinal interno.  
7. Tracto iliopúbico.  
8. Vasos ilíacos.  
9. Conducto deferente.



**Figura 4**  
Prótesis colocada sobre la región inguinocrural posterior que cubre los tres orificios herniarios simultáneamente.

tituir el cordón espermático.

El paso siguiente consiste en el abordaje del saco herniario para su eversión. En el caso de las hernias indirectas, se inicia el despegamiento de su cara superoanterior con una tijeras conectadas a la coagulación monopolar, siguiendo el plano de despegamiento que existe entre el mismo y el borde del músculo transversario. Identificado el fondo del saco, se sigue la disección en sentido retrógrado despegándolo de los elementos del cordón, ejerciendo una discreta tracción de dicho fondo con una pinza hasta la completa eversión. La mayoría de las veces, esta maniobra permite disecar simultáneamente el lipoma que suele acompañarlo. En los casos de hernias inguinoescrotales, solemos abandonar el saco después de efectuar una incisión del peritoneo que sigue el borde superior del cuello herniario, rodeándolo.

En el caso de las hernias directas, el primer paso de la intervención suele ser más sencillo. La incisión peritoneal es la descrita al principio, y el abordaje del saco, que se inicia igualmente por su cara superior, raramente plantea problemas. Una suave tracción con una pinza facilita su eversión, así como la identificación del anillo herniario, por dentro de los vasos epigástricos, por encima del ligamento inguinal, por fuera del pubis y por debajo del tendón conjunto. En pacientes obesos, la cantidad de grasa suele ser considerable, lo cual dificulta un poco la disección.

La eversión del saco de una hernia crural puede ser un poco más problemática. El anillo crural suele ser más pequeño que el saco y, sobre todo, que el lipoma herniario que indefectiblemente lo acompaña. Por ello, se suele practicar una quelotomía de aproximadamente un centímetro hacia dentro, donde se halla el ligamento de Gimbernat, o hacia arriba, seccionando parcialmente el ligamento inguinal. Aquí es preciso tener perfectamente localizados los vasos ilíacos que transcu-

rren junto al anillo herniario por fuera del mismo, y evitar cualquier maniobra —cuidado con la utilización de la electrocoagulación que represente un peligro para ellos—.

Una vez solucionado el problema del saco e identificados todos los elementos, se trata de introducir una malla de polipropileno (PROLENE®, Ethicon) de un tamaño entre 7x12 a 10x15 cm, aplicándola en el área inguinal y fijándola con agrafes mediante un dispensador diseñado para tal efecto. Finalmente se sutura el peritoneo con una continua de monofilamento, a poder ser reabsorbible. Después del lavado del campo operatorio con suero fisiológico, se vacía el gas de la cavidad abdominal y se retiran las vainas de trabajo sin dejar drenaje alguno.

Al principio disecábamos completamente los vasos epigástricos y los elementos del cordón al confluír junto al orificio inguinal profundo, y pasábamos una malla por delante de los primeros y por debajo de los otros. La disección de los vasos epigástricos no aportaba más ventaja que una aposición casi perfecta de la malla a la pared inguinal, pero su disección resulta engorrosa en algunos casos por el riesgo de sangrado. Por otra parte, se favorecía la recidiva por la misma escotadura, si quedaba mal ajustada. El paso siguiente fue disecar solo el cordón y pasar la lengüeta de la malla recortada por debajo del mismo. Cerramos la escotadura en la parte interna de la región inguinal, justo sobre el ligamento de Cooper, en las hernias indirectas, o en la parte superoexterna del área, en las directas (figura 3). Como ventaja técnica, la malla se superpone perfectamente a la superficie de la pared, y resulta más fácil ajustar el diámetro de la escotadura y no hace falta despegar demasiado el peritoneo de la cara superior de los elementos del cordón. A pesar de ello, decidimos optar por el uso de mallas enteras (figura 4) para evitar riesgos de recidiva e, incluso, en caso de hernias bilaterales, utilizamos una gran malla que cubre

ambas regiones inguinales, reproduciendo la técnica propugnada por Stoppa.

## Complicaciones

A parte de las complicaciones locales que pueden suceder a cualquier herida quirúrgica, la más temida en el caso de la reparación de las hernias es la recidiva, que pone de manifiesto la inutilidad del gesto quirúrgico. Un repaso a la literatura refiere entre un 0 y un 7% de recidivas en el tratamiento primario de las hernias inguinales, y entre un 5 y un 35% en las recidivadas.

El empleo de la vía de abordaje laparoscópico comporta la posibilidad de formación de bridas y de lesión del intestino. La verdad es que al practicar la laparoscopia en los casos de hernias recidivadas tratadas por la vía convencional, hemos constatado la presencia de adherencias en prácticamente todos los casos en que se había colocado una malla preperitoneal.

También se han descrito complicaciones derivadas de la inserción de los trocacos para la laparoscopia, la lesión de los elementos de la zona durante la disección del conducto deferente, vasos espermáticos, vasos iliacos vejiga urinaria, etc., y el atrapamiento de alguno de los nervios de la región con un agrafe de fijación. En el curso postoperatorio se han descrito la aparición de equimosis y hematomas inguinoescrotales, y el engrosamiento del cordón debido a su compresión por la malla.

## Comentario

El tratamiento de las hernias de la región inguinal no ha escapado a las influencias de la laparoscopia y, si bien la práctica tradicional

resulta una buena intervención en manos expertas, la sencillez de la técnica cuando se tiene una práctica quirúrgica endoscópica consolidada, la hacen igualmente competitiva. Sin embargo, cabe tener muy presente que se trata de una intervención que requiere un aprendizaje por parte del cirujano, resulta algo más cara y, aunque comporta un curso postoperatorio todavía más benigno que el de la técnica convencional, sus ventajas no son tan evidentes como en el caso de otras intervenciones que requieren una laparotomía.

En principio, parece lógico pensar que la colocación de una prótesis preperitoneal por vía endoscópica reforzando la pared posterior del área inguinal, ha de conllevar resultados superiores al abordaje externo al minimizar el traumatismo provocado por la vía de acceso. Con respecto a las técnicas tradicionales pretende:

- mejorar el diagnóstico del tipo de hernia y determinar la posibilidad de su bilateralidad durante el mismo acto quirúrgico.
- ser menos traumático para el enfermo.
- reducir las estancias hospitalarias.
- mantener la posibilidad de recidivas dentro de límites aceptables.
- evitar la neuralgia inguinal postoperatoria.
- disminuir el riesgo de lesión del cordón

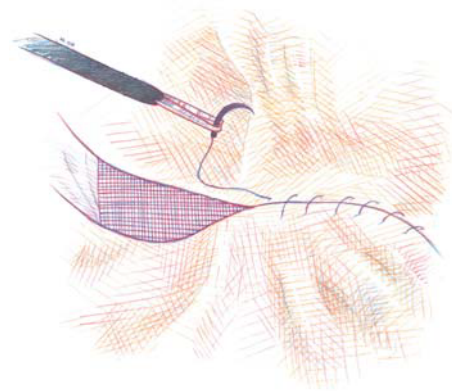


Figura 5  
Cierre del peritoneo con sutura continua, monofilamento reabsorbible, que impide el contacto de las asas con la malla.

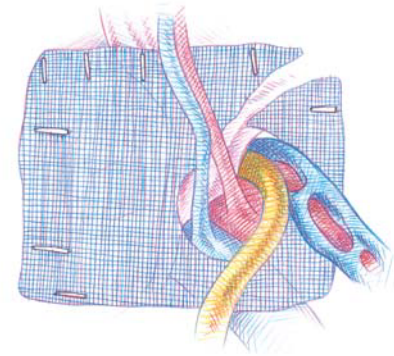


Figura 6a  
Malla con escotadura (fijada con grapas) que permite el paso del cordón espermático.




Figura 6b  
Modo de constituir la malla. Tamaños medios de 7x12 cm a 10x15 cm.




Figura 7  
Para evitar riesgos de recidiva y proteger toda la región, se puede utilizar una gran malla, que en el caso de hernias bilaterales reproduce la técnica de Stoppa.

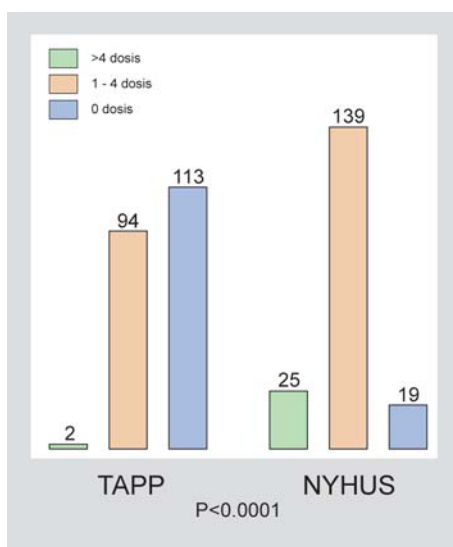
espermático, el riesgo de ocasionar una orquitis isquémica, y de lesionar la vejiga urinaria.

En la tabla I se hallan los resultados del estudio comparativo llevada a cabo por la Sección de Cirugía Endoscópica de la Asociación Española de Cirujanos, entre un grupo de pacientes operados por la vía de Nyhus y otros operados por vía laparoscópica. El tiempo de intervención resultó parejo al que se invierte en la técnica por vía convencional cuando se trata de hernias abordadas por primera vez, pero inferior en el caso de las recidivadas. Ello viene a representar una ventaja adicional sobre todo, si consideramos que, en este caso, la identificación de los ele-

mentos es mucho más fácil y precisa. Quizás la única objeción que se puede hacer al respecto de la vía laparoscópica para el tratamiento de las hernias inguinales, sea el empleo de la anestesia general. En la actualidad, gracias al cuidado del Servicio de Anestesia y a trabajar a baja presión, más del 60% de los pacientes son dados de alta el mismo día de la intervención siguiendo el Programa de Cirugía Mayor Ambulatoria.

Los resultados recogidos hasta ahora, aún a falta de un seguimiento más largo de los pacientes, permiten considerar la vía endoscópica como una buena alternativa frente a la tradicional.

#### Analgesia postoperatoria



#### Estancia hospitalaria

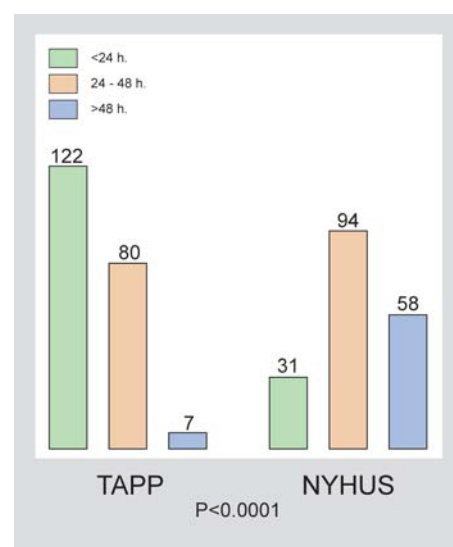


Tabla 1. Estudio comparativo sobre la hernioplastia inguinal con prótesis de polipropileno. El abordaje por vía anterior (Nyhus) frente a la vía laparoscópica (Tapp).

Complicaciones	TAPP N=209	NYHUS N=183
Herida	11	46
Saco residual	9	1
Cordón	16	3
Neuralgia	5	4
Urinarias	0	2